

THE JOURNAL OF THE ACADEMY OF CLINICAL DENTISTRY

日本顎咬合学会誌

2021年 第38・39回学術大会

プログラムおよび講演抄録集

6月12日(土)～21日(月) オンデマンド配信

Vol.41

特別号

ONDEMAND

真・顎咬合学

今こそ団結！臨床力を磨く

次回「第40回学術大会」のご案内

テーマ

シン・顎咬合学—

最先端歯科治療と踏まえるべき歯科的伝統の融合を再考する

開催日時：2022年6月18日(土)・19日(日)

開催方法：東京国際フォーラム会場開催・オンデマンド配信（予定）

特別講演：Edward Pat Allen

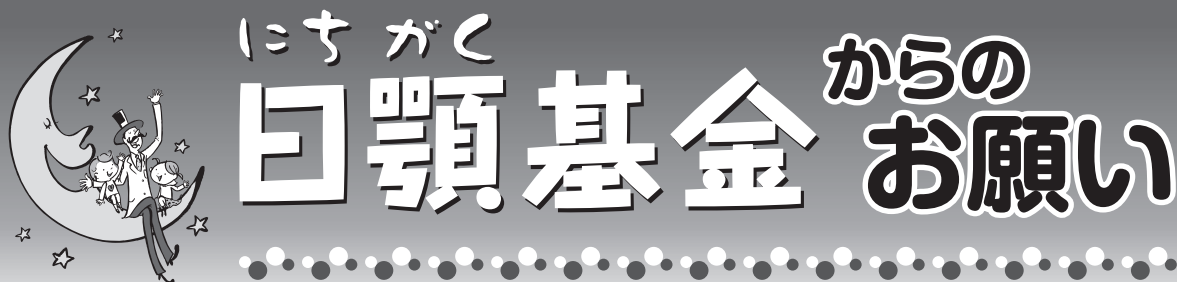咬合フォーラムのご案内

●WEB第20回咬合フォーラム

開催日程：2021年8月7日(土)～14日(土) 配信予定（8日間）

テーマ：デジタルデンティストリーと咬合との接点を求めて
～真・顎咬合学の新たなる展望～

講師：梅原 一浩 先生、植松 厚夫 先生、近藤 尚知 先生



日本顎咬合学会では社会貢献活動の一環として2006年、撤去冠のリサイクル事業による資金を慈善団体や研究機関等に寄付することを目的とした『日顎(にちがく)基金』を設立しております。当基金の趣旨にご賛同いただき、是非とも会員の皆様のご協力賜りますようお願い申し上げます。

ご寄付のお申し出、ご希望の精錬事業者等、その他お問合せは下記へお願い致します。

*「日顎基金」事務局 nichigaku@ago.ac

*精錬事業者については、当学会賛助会員の以下の3社様にご支援いただいております。

- ・相田化学工業株式会社
- ・日本メディカルテクノロジー株式会社
- ・アサヒプリテック株式会社

第38・39回日本顎咬合学会学術大会参加者の皆さまへ

もれなく

アンケートを回答頂いた方には ニチガク特製LEDライトを プレゼント!

皆さまにおかれましては、益々ご健勝の段お慶び申し上げます。

この度の第38・39回学術大会にご参加いただき有難うございます。今大会は100以上のプログラムを10日間WEBで受講していただけるよう企画いたしました。今回のプログラムが皆さまにとって有意義なものとなることを関係者一同、願っております。

さて、今後の学術大会をより一層充実させるために、アンケート調査を実施いたします。

学術大会ホームページ (<https://www.ago.ac/3839th/questionnaire/>)のアンケートページより、またはQRコードよりご回答ください。

皆さまの貴重なご意見、思いを学術大会プログラム、運営等に反映いたしたく存じます。お忙しい中お手数をおかけいたしますが、是非ご意見を頂戴したくご協力のほどよろしくお願い申し上げます。



2021年6月吉日

特定非営利活動法人 日本顎咬合学会

TEL:03-6683-2069 / FAX:03-6691-0261

E-mail : nichigaku@ago.ac

※アンケート対象者は本学術大会参加者と致します。

※アンケート回答期限は、7月末日までとさせていただきます。

目次 CONTENTS

◆大会長挨拶	3
◆Awardについて	4
◆表彰について	5
◆第38・39回学術大会・総会の参加登録について 参加登録方法・参加登録期間／決済方法／学術大会参加費	6
◆参加者へのご案内 参加登録をお済みの皆さまへ／オンデマンド配信について／WEBでのご講演を聴講されるにあたって／ 会員の皆さまにお知らせ	7
◆賛助会員企業協賛リスト	8
◆プログラム	
公開フォーラム	9
特別講演	10
依頼講演	10
メーカープログラム	14
WEBオンデマンド企業展示	14
会員発表（口演）	15
会員発表（ポスター）	18
◆抄録	
特別講演	21
公開フォーラム	25
依頼講演	31
メーカープログラム	77
口演発表	85
ポスター発表	125
◆索引	143

〔後援〕 日本歯科医学会・公益社団法人日本補綴歯科学会

大会長挨拶



日本顎咬合学会 理事長
第38・39回日本顎咬合学会学術大会・総会 大会長

黒岩 昭弘

皆さんお元気にお過ごしですか。人々の関係は寸断され、経済は困窮し、一年中マスクを着用するなどこれまで予想すらできない1年を過ごすことになってしまいました。本当に大変な時代です。どうか皆さまお身体ご自愛ください。

第38回学術大会はCOVID-19によって延期となりました。延期を決めるにあたって誌上開催とWeb開催に関して検討を行いました。誌上開催では臨床を中心にした本学会の特徴を示せないと判断し、ハイブリッド開催に決定させていただきました。その時、開催回数を次回に送ると回数年と創立年のずれが生じ、いつもこの忌まわしい禍の話をすることを後輩に託したくないと思い第38・39回学術大会としました。これにて第40回学術大会は40周年記念となります。

学術大会のテーマは開催時期がWithからAfterコロナになりつつあるので、コロナで分断された会員の絆を再構築するために『今こそ団結する』ことを明示し、加えてわが学会の目標は『卓越した臨床力』を持つことなので、この1年間心に秘めた会員の気持ちを込め、発表によってお互いの臨床力を磨こうと目論み掲げました。国民の健康を維持するためにも禍を吹き飛ばす勢いで学術大会を開催します。

いつも学術大会に参加するとコンテンツの多さに圧倒され、大会後には充実感でモチベーションが上がる、こんな学術大会は他では感じたことはありません。今回はこの感激を安全にハイブリッド形式の開催で伝えることを命題にプログラムを組みました。プログラム委員会の先生方には大変ご苦勞をおかけいたしました。

海外演者はテキサス大学 San Antonio Health Science Center の歯周病学講座 Brian L. Mealey 教授によるWeb講演を行っていただきます。Mealey 教授には講演の後、学会誌にも投稿をお願いしており、会員の皆さまにマルチメディアで情報を提供いたします。そしてホールCでシンポジウム形式にて公開フォーラムⅠ「超高齢社会における歯科の役割」と公開フォーラムⅡ「口腔がん」（事前登録制）を開催します。それ以外はオンデマンド形式で行います。開催期間は10日間2回の土日の間としました。これで『見られなかった』『あちらの講演も聞きたかった』が解決します。なお、演題数は100を超える充実したプログラムです。心して見られたし！

実開催には細心の注意を払うつもりです。公開フォーラムを開催するにあたっては3密を避け入場に関してはアルコール消毒、体温検査等の適切な予防対策を図ってまいります。ワクチンがどの程度接種されているかは予想できませんが、万が一緊急事態宣言が発令された場合は無観客とし、ライブ配信あるいは収録後配信といたします。私はこの感染症の感染防止について1年以上配慮してきました。不安なことがあれば無理な開催ではなく、勇気ある中止を第一に考えております。

この未曾有の感染拡大のために2020年の事業はほとんど行われなかったため2021年の年会費を徴収しない決定をしたことは会員の皆さまの周知のことですが、更に大会参加費を抑えたこと、参加に関してもオープン参加も可能といたしました。これは、この災難で苦勞されている先生方に対する直接的な還元です。これが可能になったのはこれまで本学会を運営されてきた諸先輩のご努力と、各委員会の創意工夫による運営費の削減の賜物によるものです。どうか会員の皆さまは生で見たい方はCホールへ、それ以外の方は期間内であればいつでも何度でも自宅で寛いで講演をお聞きください。そして、これは面白いと思われたらどうぞお仲間をお誘いして、我々が用意した臨床技法の大海原に出海しましょう。

Awards



保母賞

日本顎咬合学会創設者 保母 須弥也の没後、その業績をたたえ設立。学会に多大なる貢献を果たした会員に贈られる。選考は、年1回、常任理事会にて推薦後審議、決定される。



矢澤賞

第2代会長として保母先生と二人三脚で母体を構築されたのが故矢澤一浩先生。その矢澤先生の寄付によって設立。若手歯科医師を中心に「口腔健康医学」の普及に貢献した会員に贈られる。選考対象は学術大会の支部選抜発表者などとなっている。

論文賞

各論文賞は編集委員の投票によって決定される。優秀論文賞：最も得点率が高かった論文。得票率が近似した場合、複数受賞がある。

論文賞：優秀論文賞の次点。得票率が近似した場合は複数受賞がある。

特別論文賞：学会誌として投稿を促すために賞するもの。得票数よりも部門や論文の種類によって審議される。

優秀発表者

(学術大会口演発表・ポスター発表)

年次学術集会にて口演発表もしくはポスター発表を行った発表者の中から座長評価が上位の口演発表者10名、ポスター発表者5名を翌年の年次学術集会にて表彰する。

表彰について

表彰者一覧

Vol.40 学会誌優秀論文賞受賞者

著者	カテゴリー	論文タイトル
鳥居 亮磨	会員歯科医師	骨補填材を用いない上顎洞底挙上術と骨誘導再生を併用して上顎臼歯部にインプラントを埋入した1症例

Vol.40 学会誌論文賞受賞者

著者	カテゴリー	論文タイトル
甲田 訓子	会員歯科医師	鏡面研磨した歯冠修復用金属材料表面に対する各種合着用セメントの接着性

Vol.39 学会誌優秀論文賞受賞者

著者	カテゴリー	論文タイトル
和田 義行	会員歯科医師	Enamel matrix derivativeのインプラントの誘導骨再生への応用と検討

第37回学術大会優秀発表者（口演）

発表者	カテゴリー	演題
西 耕作	会員歯科医師	スプリントと咬合調整で咬合の不調和を改善した1症例
柳川 淳子	会員歯科医師	顎関節症を伴う患者の矯正治療の一考察
大滝 絵梨花	会員歯科医師	下顎の外形を知る～浮き上がりの追求～
前沢 宙	会員歯科医師	多数歯欠損において部分床義歯を用いた咬合再構成症例
吹譯 景子	会員歯科医師	スタッフと共に取り組む義歯治療
春藤 憲男	会員歯科医師	咬合再構成を体験してみよう ～歯を全く削らずに～
佐藤 勝史	会員歯科医師	開閉口時の舌下ヒダ部形態変化の臨床的観察と総義歯製作時対応法
長野 靖弘	会員歯科医師	ブラキシズム咬合不調和患者にアンテリアガイドランスを与えた症例
菅野 美咲	会員歯科技工士	医院活性化のための院内ラボ導入
池内 有香	会員歯科衛生士	口腔機能発達不全を改善成功に導くための鍵

第37回学術大会優秀発表者（ポスター）

発表者	カテゴリー	演題
山内 真人	会員歯科医師	2歯の歯根破折に対して2部位同時智歯分割移植術を実施した1例
南 拓磨	会員歯科医師	デントフェイシャルアナライザーシステムの有用性
齋藤 大嵩	会員歯科医師	上顎前歯部欠損補綴にインプラントを用いた1症例
小泉 詩織	会員歯科技工士	テレスコープシステムによる全額補綴～リーゲルの製作法～
京井 麻衣子	会員歯科衛生士	力のコントロールによって歯周病が改善した症例

第38・39回学術大会・総会の参加登録について

参加登録方法・参加登録期間

ホームページよりご登録ください。 ※メール、電話、FAXでのお申込みはお受けしていません。

ホームページ <https://www.ago.ac/3839th/>

登録期間 2021年2月1日(月)～2021年6月17日(木)

※6月18日以降の参加登録はお受けできませんので、あらかじめご了承ください。

※コンビニ決済のご登録については、2021年5月20日(木)(払込期日:2021年5月28日(金))までとなります。



決済方法

クレジット決済・コンビニ決済

※コンビニ決済のご登録をされた方は5月28日(金)までにお支払いをお済ませください。

ご登録は、ご入金をもって完了となります。

2020年開催予定だった第38回学術大会で事前参加登録をされ、第38・39回学術大会・総会に向けて「差額返金お手続き」を済まされた場合は、参加登録が完了されております。5月下旬にオンデマンド聴講用のID・パスワードをメールにて送信いたします。なお、第38回学術大会の事前参加登録を解除し、「全額返金お手続き」をされていた方で、第38・39回学術大会・総会に参加を希望される場合は、新たに参加登録のお手続きが必要となります。

学術大会参加費

	一般会員／準会員 ^{※1} ／賛助会員 ^{※2}	非会員 (税込) ^{※3}
歯科医師	¥20,000	¥25,300
歯科技工士	¥8,000	¥11,000
歯科衛生士	¥8,000	¥11,000
歯科助手	¥8,000	¥8,800
臨床研修医・学生	準会員 無料	¥1,100
企業のみなさま	¥5,000	—

※1 準会員とは……会員の臨床研修医及び大学生・大学院生(社会人大学生を除く)です。

※2 賛助会員とは…当学会会員の企業です。
賛助会員企業の社員様も学術大会聴講者としてご参加いただけます。

※3 非会員の参加費は消費税が加算されます。あらかじめご了承ください。なお、会員の参加費は消費税の課税仕入れには該当しません。(不課税)

《注意事項》 ・一般会員、準会員は事前に入会手続きが必要となります。お手続きに数日かかりますので、お早めにご入会手続きをお願いいたします。

・非会員で参加登録したのちご入会された場合、差額分のご返金はできませんのであらかじめご了承ください。

・同一名での複数登録・代理登録はできませんのでご注意ください。

《ご入会について》

日本顎咬合学会ホームページよりお手続きください。 <https://www.ago.ac>

入会金、年会費は一般会員・準会員では異なります。

(一般会員)入会金:4,000円 年会費:15,000円 (準会員)入会金:1,000円 年会費:2,000円

詳しくはHPをご覧ください。

参加者へのご案内

参加登録をお済みの皆さまへ（※38回大会ですすでにご登録いただき差額返金の手続きをされている方含む）

5月末頃、WEBオンデマンド配信URLとID&パスワードをE-mailにて発行いたします。
ログインテストし、6月12日⑤～6月21日⑩の期間にご視聴ください。

オンデマンド配信について

オンデマンド配信期間：2021年6月12日⑤～6月21日⑩の10日間

WEBでのご講演を聴講されるにあたって

聴講される前にご自身のPC環境、インターネット環境の確認をお願いいたします。

《推奨環境》

パソコン

- Windows 10以上(最新バージョンのGoogle Chrome・MS Edge・Firefox)、MacOS 10.9以上(最新バージョンのGoogle Chrome・Safari・Firefox)のいずれかを視聴の際に必ずご用意ください。

スマートフォン、タブレット

- iOS 11.0以降(Safari最新バージョン)
- Android OS 5.0以降(Google Chrome最新バージョン)

《注意事項》

※お使いのパソコン環境で動画が再生可能か、必ず事前にテストページで動作確認を行ってください。

※お客様のインターネット環境に伴う閲覧の不具合に関して当学会は責任を負いかねます。

※本配信は有料配信となっており、一切の権利は特定非営利活動法人日本顎咬合学会が有します。

※本研修会で使用された写真や動画などについて無許可で他への流用を禁止いたします。個人の資料として保管することも禁止としますので、くれぐれも画像のコピーやキャプチャーを使用しないでください。

※盗撮及び録音、画像コピー等が発覚した場合は速やかに法的な対応をとらせていただきます。

会員の皆さまにお知らせ

認定単位について

認定医、指導医、認定歯科技工士、指導歯科技工士、認定歯科衛生士、指導歯科衛生士の方はオンデマンド学術大会の参加で認定単位が20単位付与されます。

オンデマンド配信ページへのログイン・聴講履歴は自動管理されており、その記録をもって、単位取得となります。

認定単位に関するお手続きは、不要です。

(公開フォーラムのみの参加の場合は認定単位が付与されませんので、ご注意ください)

日歯生涯研修登録について

日本歯科医師会の会員の方は、学術大会ホームページの日歯生涯研修登録にアクセスしていただき、お名前と日歯生涯研修事業受講研修登録用の「ICカード」表面に記載されている日歯生涯研修登録用番号(6ケタ)をご入力ください。

【2021年度定時総会について】

開催日時 2021年6月11日⑤ 16:00～

開催会場 日本顎咬合学会事務局会議室

※会場での参加、WEB会議システムでのオンライン参加も可能です。

※詳細は、5月連休明けに会員の皆さまに往復はがきにてお送りした「定時総会のご案内」をご参照ください。

賛助会員企業協賛リスト

メーカープログラム

カボデンタルシステムズ株式会社	Planmeca Japan 株式会社
株式会社ジーシー	株式会社メガジェンジャパン
株式会社松風	株式会社茂久田商会
ジンマー・バイオメット・デンタル合同会社	株式会社モリタ
株式会社トクヤマデンタル	株式会社ヨシダ

オンライン企業展示

医歯薬出版株式会社	デンツプライシロナ株式会社
Ivoclar Vivadent株式会社	株式会社ヒョーロン・パブリッシャーズ
インビザライン・ジャパン株式会社	株式会社フォレスト・ワン
株式会社OSSTEM JAPAN	Planmeca Japan 株式会社
カボデンタルシステムズ株式会社	株式会社プロシード
株式会社歯愛メディカル	有限会社メディア・レフ
株式会社ジーシー	株式会社モリタ
ジンマー・バイオメット・デンタル合同会社	株式会社モリムラ
スリーエムジャパン株式会社	

スポットCM配信

株式会社OSSTEM JAPAN	スリーエムジャパン株式会社
株式会社ガイドデント	日本ピストンリング株式会社
京セラ株式会社	Planmeca Japan 株式会社
グラクソ・スミスクライン・コンシューマー・ヘルスケア・ジャパン株式会社	株式会社モリタ
株式会社ジーシー	株式会社ヨシダ
ジンマー・バイオメット・デンタル合同会社	ロート製薬株式会社

抄録広告

アサヒプリテック株式会社	株式会社ジーシー
医歯薬出版株式会社	株式会社松風
伊藤超短波株式会社	ジンマー・バイオメット・デンタル合同会社
インターアクション株式会社	白水貿易株式会社
インビザライン・ジャパン株式会社	株式会社マイクロテック
株式会社OSSTEM JAPAN	マニー株式会社

バナー広告

インビザライン・ジャパン株式会社	昭和薬品化工株式会社
株式会社OSSTEM JAPAN	ジンマー・バイオメット・デンタル合同会社
京セラ株式会社	タカラベルモント株式会社
クインテッセンス出版株式会社	株式会社デンタルダイヤモンド社
グラクソ・スミスクライン・コンシューマー・ヘルスケア・ジャパン株式会社	Planmeca Japan 株式会社
歯科医院経営研究会	

※五十音順

公開フォーラムの開催について(オンライン配信)

コロナの感染拡大により、6月12日(土)、13日(日)の会場での開催は見合わせ、オンラインによる配信での開催に変更となりました。

オンラインでの配信日程については後日、案内パンフレット、学会ホームページ等でご案内いたします。

※公開フォーラムの参加申込みについては、後日郵送する案内パンフレット、ホームページをご参照ください。

公開フォーラムⅠ

「超高齢社会における歯科の役割」

- | | | |
|---|--------|----------------------------------|
| 2 | 河原 英雄 | 「入れ歯」で噛む |
| 3 | 竹内 孝仁 | なぜ義歯を調整すると寝たきりが歩けるのか 一脳と歯 |
| 4 | 長谷川 嘉哉 | 認知症専門医が教える！脳の老化を止めなければ歯を守りなさい！ |
| 5 | 植田 耕一郎 | おいしく、楽しく、美しく 摂食機能の実力 ～認知症とのかかわり～ |
| 6 | 油井 香代子 | 患者の期待を担う超高齢社会の歯科医療 |

ディスカッション

座長：上濱 正、南 清和

公開フォーラムⅡ

「口腔がん」

- | | | |
|----|-------|----------------------------|
| 7 | 柴原 孝彦 | いまこそ知りたい！口腔がん |
| 8 | 堀 ちえみ | 口腔がんを乗り越えて ～今だからこそ知って欲しいこと |
| 9 | 嶋田 淳 | 口腔がんの診断と治療 |
| 10 | 垣添 忠生 | 患者さんのQOLを重視したがん治療 |

ディスカッション

座長：今井 裕

特別講演・依頼講演

特別講演

- 1 Brian Mealey Periodontal Medicine: The Connections Between Periodontal Health and Systemic Well-Being

咬合学

- 11 古谷野 潔 補綴装置の治療成績と欠損歯列の経時的変化から考える補綴治療
12 本多 正明 欠損補綴をLongevityから考察 ～咬合支持と咬頭嵌合位の安定～

トピックス

チタン鑄造

- 13 黒岩 昭弘 ここまでできるチタン鑄造
14 伊比 篤 チタン技工のTips

支台歯形成

- 15 山本 真道 失敗の少ない歯肉圧排・印象採得

移植・再植

- 16 平井 友成 天然歯を活かす移植・再植治療 ～その歯、まだ使えますか？～
17 田代 剛 How to 自家歯牙移植

マイクロスコープ

- 18 塩田 太・小林 隆 見て！マイクロスコープで分かること、出来ること。
19 横田 要 外科的歯内療法におけるマイクロスコープの有効性
20 山口 文誉 ペリオドンタルマイクロサージェリーを応用した歯周組織再生療法
21 池尻 敬 拡大視野下におけるコンポジットレジン修復

口腔内写真

- 22 岩崎 智幸 口腔内写真撮影とシェードテイクにおける基礎知識
23 須呂 剛士 口腔内規格写真の撮影法 ミラーの使い方をマスターしよう

咬合再構成

咬合再構成

- 24 筒井 照子 「咬合再構成」を再考する ～矯正治療・補綴治療～
25 上田 秀朗 咬合再構成を極める 歯列不正、歯周疾患、多数歯欠損を読み解く
26 南 清和 オーラルリハビリテーション理論にもとづく壊れない長期安定する咬合治療

支部選抜歴代表彰者（あの症例は今）

- 27 谷尾 和正 力によって崩壊した患者に対し咬合再構成を行う際の診査診断の重要性
28 中島 圭治 咬合再構成における考慮点

義歯

- 29 菅野 博康 パーシャルデンチャーの臨床
30 寺西 邦彦 リムーバブルパーシャルデンチャーを再考する
31 亀田 行雄 デジタル時代を見据えたオルタードキャスト法の再考

32	川島 哲	Denture Designerへの道
33	松本 勝利	咬合高径・咬合平面・下顎位、人工歯ポジションなどの設定の仕方について
34	佐藤 勝史	下顎高度吸収顎堤症例に対する吸着義歯での対応法
35	松丸 悠一	総義歯臨床を失敗しないためのポイント
36	谷本 幸司	磁性アタッチメントが主役になる日 マグネット義歯製作の勘所
37	牧 宏佳	パーシャルデンチャーの設計に必要なことは？
デジタルデンティストリー		
デジタルデンティストリー		
38	梅原 一浩	3Dデータの臨床応用
39	山下 恒彦	デジタルデンティストリーの現在と未来における可能性
CAD/CAM		
40	貞光 謙一郎	AnalogからDigitalへ ー日常臨床での応用ー
41	新村 昌弘	口腔内光学スキャナーによるデジタルデンティストリーの進化
42	川内 大輔	これだけは知っておきたいデジタル技工の基礎知識
43	布巻 純治・藤村 翼	CAD/CAMでお悩み解決！ ～咬合再構成における最終補綴移行へのプロセス～
インプラントGBR		
44	堀内 克啓	インプラント治療における歯槽骨造成術のガイドライン
45	菅井 敏郎	サイナスリフト臨床最前線：サイナスリフト難易度分類 (ST分類) を把握してトラブルを回避しよう！
46	白鳥 清人	審美領域や多数歯欠損を伴う大きな骨欠損部へのGBRの限界と可能性
47	横山 隆道	インプラントの咬合支持要素としての重要性
48	中山 隆司	4Sコンセプトに基づいたインプラント治療
歯内療法		
49	金沢 紘史	根管処置のあとを考える根管治療
50	吉岡 俊彦	マイクロネイティブ世代が考える再根管治療のキーポイント
51	松延 允資	GPによるGPのための歯内療法の実践
経営・コミュニケーション		
経営		
52	勝部 義明	幸せな職場のつくり方
コミュニケーション		
53	濱田 真理子	信頼関係を構築する質の良い会話のためのスキル
54	柴原 由美子	伝えかた改革 ～臨床現場における伝え方のコツ～
55	井上 和	難しい患者さんとのコミュニケーション
56	水木 さとみ	コミュニケーションの質を変える人間力

依頼講演

小児・矯正

矯正

- | | | |
|----|--------|---------------------------------|
| 57 | 松崎 浩成 | LOTに有効なメカニクス |
| 58 | 米澤 大地 | 診療に役立つ部分矯正のポイント ～部分矯正でどこまで治せるか～ |
| 59 | 筒井 武男 | 包括歯科臨床におけるLOTの役割 |
| 60 | 大串 奈津貴 | こんな時どうする？ 矯正治療の応用法 ～実践臨床テクニック～ |

小児歯科

- | | | |
|----|--------|--|
| 61 | 石谷 徳人 | 萌出障害に取り組むための視点と注意点 |
| 62 | 土岐 志麻 | 小児歯科はチーム医療 ～それぞれの役割～ |
| 63 | 中村 佐和子 | 「子どもの口腔機能発達から健康を考える」～健康寿命を延ばすために小児期からのアプローチ～ |

顎関節症・TCH

顎関節症

- | | | |
|----|-------|--|
| 64 | 島田 淳 | 難症例から考える顎関節症治療の基本 一症例より見えてくるもの一 |
| 65 | 石川 忠 | オクルーザルアプライアンスを応用した顎関節症の治療 一あなたのアプライアンスはなぜ効かないのか一 |
| 66 | 松島 正和 | 顎関節症治療に必要な思考力 ～構成組織の形態と構造と機能～ |
| 67 | 永田 省藏 | 不良な咬合とその障害～顎口腔系との係わりから |

TCH

- | | | |
|----|-------|---------------------------------|
| 68 | 木野 孔司 | TCHマネジメントとリハビリトレーニングで治す顎関節症 |
| 69 | 齋藤 博 | 臨床に取り入れるTCHコントロール 一100歳まで自分の歯で一 |

NCCL

- | | | |
|----|-------|------------------|
| 70 | 黒江 敏史 | アブフラクション30年目の再検証 |
|----|-------|------------------|

審美修復

- | | | |
|----|-------|--------------------------------|
| 71 | 宮崎 真至 | コンポジットレジンを用いた審美修復の臨床 |
| 72 | 北原 信也 | デジタルデンティストリーにおける審美修復治療の今と未来の展望 |
| 73 | 飯田 真也 | 日常臨床に活かすコンポジットレジン修復 |

歯周治療

歯周病学総論

- | | | |
|----|-------|-------------------------------|
| 74 | 西田 互 | 全身に災いをもたらす歯周病、健やかなお口が健康長寿の秘訣！ |
| 75 | 天野 敦雄 | なぜ歯周病になるの？ 歯周病の最新病因論 |

歯周治療連携

- | | | |
|----|-------|------------------------------------|
| 76 | 小牧 令二 | 心を動かすモチベーション |
| 77 | 牧野 明 | 質の高い歯周基本治療で治る！ ～威力と意義～ |
| 78 | 遊亀 裕一 | 補綴治療に必要な咬合の情報 ～歯科衛生士、歯科技工士の連携のために～ |

歯周再生療法

- | | | |
|----|-------|-------------------|
| 79 | 村上 伸也 | 歯周組織再生療法の近未来を俯瞰する |
|----|-------|-------------------|

80	水上 哲也	進化し続ける歯周組織再生療法の今
81	申 基喆	歯周再生療法 ―難症例から学ぶ―
82	木村 英隆	エナメルマトリックスデリバティブを応用した歯周組織再生療法
DTプログラム		
83	外口 晴久	総合病院における歯科技工士の役割 ―高齢者に対する取り組み―
84	松岡 金次	前歯でもかめる総義歯で健康寿命UP！
85	中村 悠介	歯科技工士として治療に関わることの重要性
DHプログラム		
86	小林 明子	これだけはおさえてほしい生涯メンテナンスに通じる咬合の知識
87	丸山 葉子	DH対応を的確に行うための患者資料の活かし方
88	津曲 祐子	患者に気付きを与える指導
89	池田 育代	歯周基本治療を理解しSRPを極めよう
90	中澤 正絵	歯科衛生士の全身管理スキルを日常臨床にいかそう
教育講演		
倫理		
91	上野 道生	臨床研究における倫理審査の必要性
利益相反・COI		
92	菅野 詩子	COI (恋!?) に恋をして
論文		
93	関野 愉	臨床研究と症例報告のガイダンス
若手歯科医師の登竜門 支部選抜発表		
北海道		
94	安永 賢史	歯・歯列・インプラントの長期安定を考慮し審美的・機能的改善を図った咬合再構成症例
東北		
95	阿部 公人	多数歯う蝕により咬合崩壊した患者に対し咬合再構成を行った1症例
関東・甲信越		
96	小林 友貴	下顎位を三次元的に検討し咬合再構成した1症例
中部		
97	鈴木 英史	多数歯欠損患者に対しインプラントを用いて咬合再構成を行った症例
近畿・中国・四国		
98	大塚 淳平	多数歯う蝕により咬合崩壊した患者に対して行った咬合再構成症例
九州・沖縄		
99	赤間 廣輔	Dental Erosion に対しMIを考慮して全顎的修復を行った1症例

メーカープログラム

各講演時間 30分

オンデマンド配信期間：2021年6月12日(土)～21日(月) 10日間

カボデンタルシステムズ株式会社

100 稲葉 繁 顎関節症の治療に有効なKaVo CTによる臨床

株式会社ジーシー

101 志賀 博 よく噛める義歯のための機能的咬合理論と口腔機能検査法の活用

株式会社松風

102 貞光 謙一郎・ 바이오アクティブ材料 (GIOMER) を活用した歯科医院経営ストラテジー
澤井 佳代・浦平 実奈 ~歯科助手・歯科衛生士との連携による院内コンセプトの共有と患者への伝達~

ジンマー・バイオメット・デンタル合同会社

103 相宮 秀俊 Navigator[®]システムを用いたガイドドサージェリーの臨床的ポイント
—T3[®] DCD[®]インプラントの性能を最大限に活かすための治療戦略と埋入術式—

株式会社トクヤマデンタル

104 岩崎 圭祐 オムニクロマのもたらす革新の保存修復治療

105 村岡 秀明 装着体験から義歯の裏装を語る ~光硬化型裏装材トクヤマヒカリライナーの活用テクニック~

Planmeca Japan 株式会社

106 倉富 覚 診断革命 ~歯内療法におけるCBCTの活用法~

株式会社メガジェンジャパン

107 有賀 正治 インプラント治療のパラダイムシフト ~ Densah Burを用いたOsseodensificationという新しい考え方~

株式会社茂久田商会

108 岡口 守雄 MTAを用いた歯髄保存のコツ

株式会社モリタ

109 月岡 庸之 SPIインプラントデジタルガイドドサージェリーその基礎と臨床応用

株式会社ヨシダ

110 上田 秀朗 包括歯科臨床におけるネクストビジョンの可能性を探る

林 美穂 Wonderful Nextvision!

111 佐藤 孝弘 インプラント周囲炎予防の新しい形

112 河合 竜志 6軸高性能マイクロスコープ活用と軟組織のマネジメント

WEBオンデマンド企業展示

WEBオンデマンド上での企業展示会を実施いたします。出展企業のみならずのPR(新商品・新規事業など)ページの他、リモート会議アプリを利用したミーティングルームも開設いたします。企業の皆さまと会員の皆さまとの交流の場としてご活用ください。

【展示企業】

医歯薬出版株式会社	デンツプライシロナ株式会社
Ivoclar Vivadent株式会社	株式会社ヒョーロン・パブリッシャーズ
インビザライン・ジャパン株式会社	株式会社フォレスト・ワン Zoom
株式会社OSSTEM JAPAN Zoom	Planmeca Japan 株式会社 Zoom
カボデンタルシステムズ株式会社	株式会社プロシード
株式会社歯愛メディカル	有限会社メディア・レフ
株式会社ジーシー	株式会社モリタ Zoom
ジンマー・バイオメット・デンタル合同会社	株式会社モリムラ
スリーエムジャパン株式会社	

※ **Zoom**と書いてある企業様とはZoomを使ったミーティングルームで直接お話することができます。

口演発表

O-001	相宮 秀俊	咬合治療の前後における歯周組織の診断と評価	O-028	中田 穰	効果的な根尖部の根管洗浄
O-002	青木 隆宜	全顎矯正で犬歯ガイドを確立し、全顎的に補綴処置を行った1症例	O-029	奈良原 知佳	高齢者の多数歯欠損における1症例
O-003	阿部 健	右側関節突起欠損でゴシックアーチ描記装置を使用した1症例	O-030	根間 大地	顎変形を伴う多数歯欠損に対し、咬合再構成を行った症例
O-004	荒垣 洋行	口腔内スキャナーを用いたインプラント治療の1症例	O-031	橋詰 直毅	リマウント咬合調整法による咬合の回復
O-005	池内 有香	過蓋咬合患児の矯正治療に口腔筋機能療法を併用した症例	O-032	樋口 惣	マトリックスを使用しない2級コンポジットレジン修復法
O-006	井上 泰子	前歯でも噛める義歯に調整後、認知症の改善を認めた1症例	O-033	藤野 慎治	患者の年齢を考慮した治療計画の立案と実践
O-007	今井 美恵	サルコペニア摂食嚥下障害に対する口腔機能回復の効果	O-034	北條 幹武	上顎無歯顎難症例に対するハイドロキャスト間接置換法の応用
O-008	岩田 光司	上下顎同時印象によるテレスコープ義歯の臨床	O-035	武笠 憲	顎関節症患者に対して矯正治療と補綴治療を併用した1症例
O-009	遠藤 元気	上下顎遊離端欠損に対して矯正治療を用いた咬合再構成	O-036	柳沢 亮太	顔貌基準を用いた補綴装置の製作
O-010	太田 理香	歯周組織に調和した歯冠修復治療における考察	O-037	吉田 明香里	スタンダードプレコーションの考え方による感染予防対策の見直し
O-011	荻原 拓郎	院内技工士が考える長期機能するインプラント上部構造	O-038	吉成 宏陽	マイクロスコープを用いた支台歯形成への取り組み
O-012	片山 建一	AGCテレスコープを応用したオーバーデンチャー	O-039	大井 佳与	チーム医療に違いを創るトリートメントコーディネーターの役割
O-013	片山 雅代	咬合再構成における診査診断の重要性	O-040	小原 直	プロビジョナルレストレーションにより修復物と歯肉との調和を得た症例
O-014	神山 剛史	ライフステージを考慮した咬合再構成	O-041	鳥越 理一	隣接面の適合性向上のためにセパレーターを用いたコンポジットレジン修復症例
O-015	木下 俊克	口腔周囲筋がGBRの結果に影響した3症例	O-042	前田 拓哉	副鼻腔炎既往患者に対する上顎結節を利用したインプラント治療
O-016	木村 貞久	治療用義歯を用いた義歯製法と、その長期経過症例について	O-043	岡永 覚	ゴルフにおけるマウスガードの咬合について
O-017	久保寺 理人	歯周病の新分類に基づいて診査し、根面被覆を行った1症例	O-044	岩井 理子	インプラントのメインテナビリティを考察する
O-018	高麗 佳昭	下顎第一大臼歯部に抜歯即時インプラント埋入を行ったケース	O-045	河村 純	MEAWを用いた顎牽引における歯列の移動状態
O-019	齋藤 善広	生涯を通じて義歯を使わないための咬合要件と咬合支持率	O-046	小松 啓之	重度歯周炎患者へのインプラントの応用
O-020	佐藤 令菜	歯周基本治療後の歯肉退縮がメンテナンス期間中に改善した1症例	O-047	小森 真樹	アライナー矯正を応用し、最小限の侵襲で咬合再構成を行った症例
O-021	嶋倉 史剛	テレスコープ義歯に上下顎同時印象法を応用した1症例	O-048	青木 聡	顎機能を考慮したブラキシズムや自律神経系の検査
O-022	清水 太郎	重度歯周炎に対して包括的治療を行った1症例	O-049	青木 義親	前歯部反対咬合と咬合圧による補綴物破損を修復した1症例
O-023	杉山 雄一郎	上顎前歯部に抜歯即時埋入を行った1症例	O-050	浅里 秀史	正中矢状面を基準値としての技工作業
O-024	成 仁鶴	顎関節症患者に適正な下顎位を模索し、咬頭嵌合位の安定を図った	O-051	安達 忠司	審美領域のインプラントで歯間乳頭保存と歯頸ラインを作製した症例
O-025	高瀬 麻衣	舌側転位歯抜歯による空隙を補綴により改善した症例	O-052	安達 隆帆	新義歯装着時におけるリマウント調整法の有用性
O-026	田沼 沙織	チーム医療における歯科衛生士の役割	O-053	荒木 淳	マイクロスコープを用いて上顎洞挙上術を行った症例
O-027	友松 恵世	歯科恐怖をもつ患者との心理学を応用したラポール形成	O-054	安藤 一夫	正中矢状面を基準とした上顎模型の咬合器付着法

口演発表

O-055	池田 洋之	根尖に透過像を認める永久歯に対して生活歯髄療法を行った症例	O-082	京井 麻衣子	基本治療で歯周病の顕著な改善が得られた症例
O-056	石井 敦	治療用義歯によりオーラルリハビリテーションを行った総義歯症例	O-083	楠 高伸	ストレート型ハンドピースを利用する一発想転換の形成法
O-057	石川 洋子	根管治療の基本を再考する	O-084	久保 達也	抜歯即時インプラント埋入手術の優位性
O-058	市川 正人	矯正治療における臼歯関係の評価基準を考える	O-085	熊坂 俊輝	ジルコニアを用いた上顎前歯部症例
O-059	伊藤 理	咬合支持域の不足をインプラント治療により回復した1例	O-086	輿石 大介	歯の破折原因を探る
O-060	今枝 常晃	歯列不正を伴う重度慢性歯周炎患者に対応した1症例	O-087	五島 健一	咬合崩壊症例における、二次固定性義歯の有効性
O-061	岩城 秀明	前歯部ダイレクトベニア修復に高透明性シリコーンを用いた症例	O-088	小島 太郎	咬合平面の乱れた欠損歯列患者の補綴に取り組んだ1症例
O-062	岩田 直之	リーゲルテレスコープデンチャーを用いて治療した1症例	O-089	米須 敦子	歯科標榜のない回復期病院との医科歯科連携
O-063	岩本 繁	噛める義歯を目指して～リマウント調整法による咬合調整の実践～	O-090	西條 翔	臼歯部のセラミックインレー修復
O-064	宇根岡 大典	デジタル機器を用いた歯科治療の現在	O-091	佐々木 國子	患者との感情共有コミュニケーション
O-065	負門 直樹	重度のブラキサーに対しガイドを用いてインプラントを埋入した症例	O-092	笹原 将則	無歯顎補綴治療における上顎前歯切縁位置への考察
O-066	大藤 竜樹	咬合崩壊に対しインプラントを用いた咬合再構成を行った1症例	O-093	佐藤 貞雄	Low Angle III 級症例の非抜歯、非外科的矯正治療
O-067	大橋 盛人	不安定な顎位・不整な咬合平面が見られる患者の術中再診断	O-094	塩澤 みずき	分岐部病変を伴う限局型重度歯周炎に対し改善を認めた1症例
O-068	小笠原 久明	効率の良い咬合再構成法	O-095	下坂 満	前歯部審美修復におけるシェードテイキングを再考する
O-069	小川 直子	先天性欠如のある患者における顎骨成長発育と歯の位置異常への対応	O-096	白土 徹	インプラントオーバーデンチャーを成功に導くための勘所
O-070	荻野 真介	審美部位におけるインプラント治療	O-097	神部 毅	無歯顎補綴におけるゴシックアーチ描記法の検討
O-071	奥野 怜奈	歯科恐怖症患者に対してコミュニケーションを重要視した1症例	O-098	須田 善行	高齢者のライフステージを勘案したインプラントによる全顎治療
O-072	梶川 聖太	補綴前処置により保存を試みた前歯部歯冠修復症例	O-099	関 豊成	ゴシックアーチの有用性が示唆された咬合再構成症例
O-073	金川 文香	歯科恐怖症患者に信頼関係を築きながら歯周治療を行った症例	O-100	瀬戸 泰介	歯周組織再生療法における術式の考察
O-074	金丸 順策	咬合とマイクロクラックとのかかわり	O-101	田岡 法一	抜歯即時荷重インプラントにおけるCAD/CAMの有用性
O-075	金丸 智士	前歯部審美修復に対し低侵襲を考慮した1症例	O-102	高橋 優介	根尖病変を有する狭窄した根管に感染根管処置を行った1症例
O-076	上山 哲矢	顎義歯における印象採得を工夫することで良好な結果を得た1例	O-103	田嶋 美樹	根分岐部病変の非外科・外科的対応における歯科衛生士の役割
O-077	仮屋 隼一	ラボサイドからチェアサイドへのアプローチ	O-104	田中 由利子	歯科技工士＝衛生士として関わるリマウント咬合調整
O-078	川北 真由	魅力ある医院づくり—チームで取り組むシステムづくり	O-105	谷本 亨	重度歯周炎患者に咬合再構成を行った1症例
O-079	河島 紘太郎	FGF-2を用いて歯周組織再生療法を行った1症例	O-106	筒井 祐介	歯周治療における炎症と力のコントロールを再考する
O-080	北達 圭佑	ラミネートベニアを用いた審美修復症例	O-107	津覇 雄三	再石灰化を考えた歯髄保存
O-081	鬼頭 広章	遊離端欠損に対して年齢を配慮したインプラントによる咬合再構築	O-108	鶴岡 大督	多数歯欠損において診査診断し咬合再構成した1症例

O-109	寺本 清峰	低侵襲な外科処置を目指したレーザー活用法	O-136	前岡 遼馬	MTMを併用した最小限の介入で包括的な治療を目指した1症例
O-110	徳若 晃子	患者満足度をあげるために歯科助手ができること	O-137	前川 泰一	顎機能を考慮し理想的なウィルソンカーブを付与した補綴技工
O-111	永井 道夫	顎関節クローズドロックを有する患者の矯正による咬合治療	O-139	松梨 寛	顎運動を考慮した咬合再構成へのアプローチ
O-112	長阪 信昌	姿勢分析から顎位を考察する	O-140	松山 文樹	顎機能を考慮した包括的な診断のもと咬合再構成を行った1症例
O-113	永田 一樹	開口時の舌下ヒダ部の動きに合わせた有床義歯形態	O-141	丸山 俊正	隣接面う蝕の診断と修復治療
O-114	西村 和美	臼歯部骨欠損症例に対して行った咬合再構成	O-142	溝淵 隆宏	歯間乳頭の保存に注意した前歯部歯冠修復の1症例
O-115	西山 令生	顎機能を考慮した診断でデジタルとアナログを融合させた補綴治療	O-143	三宅 大策	部分床義歯を用いて臼歯部の咬合を回復した1症例
O-116	野村 陽介	骨縁下欠損へのアプローチを考察する	O-144	宮田 匡人	顎顔面形態を踏まえ、限界運動と機能運動を考慮した1症例
O-117	萩元 剛	15年経過症例からの反省点	O-145	宮本 晴香	歯科衛生士業務における患者担当制の優位性について
O-118	長谷川 篤史	顎機能を考慮した診査診断におけるデジタル機器の活用	O-146	森本 淳史	顎機能を考慮した咬合再構成における下顎位診断の重要性
O-119	馬場 未佳子	歯科衛生士からみた義歯治療におけるチームアプローチの重要性	O-147	森山 善行	審美障害に対する上顎前歯部補綴症例
O-120	林 大智	垂直性骨欠損に対して歯周組織再生療法を行った症例	O-148	安原 尚	欠損部位歯数の違いからインプラント埋入計画を考察する
O-121	林 宏暁	無歯顎症例における咬合採得法の検討	O-149	柳川 淳子	包括歯科治療における矯正治療の役割
O-122	樋口 克彦	総義歯の咬合を考える	O-150	山岸 三津子	小児患者の矯正治療開始時期に関する調査
O-123	日野 朱鯉	モチベーション向上のための患者との関わり方	O-151	山田 修平	コミュニケーションにより理想的なゴールへと導いた審美修復症例
O-124	平岩 慎次	厚労省硫黄島遺骨収容作業での歯科医師・解剖学者としての役割	O-152	横山 元是	補綴治療におけるプロビジョナルレストレーションの重要性
O-125	深井 康弘	大臼歯における歯肉縁下う蝕への対応と考察	O-153	吉田 拓志	部分床義歯人工歯の摩耗に対するCAD/CAMによる咬合の回復
O-126	深野 秀明	咬合再構成症例におけるプロビジョナルレストレーションの役割	O-154	吉見 二郎	訪問歯科診療における嚙下内視鏡検査の臨床的意義
O-127	吹譯 景子	義歯治療におけるチームアプローチの重要性	O-155	吉用 卓	根管治療における機械的清掃を再考する
O-128	藤井 元宏	義歯をリマウントして姿勢を改善した1症例	O-156	力丸 哲哉	顎位の安定性に苦慮しながら口腔機能改善を試みた有床義歯症例
O-129	藤岡 直也	インプラント治療における即時荷重の有効性	O-157	渡邊 萌	継続して行ってもらおうためのTBI
O-130	藤田 敦子	歯内治療のイニシャルトリートメントを再考する			
O-131	富士田 洋平	オールセラミッククラウンを用いた前歯部審美修復の症例			
O-132	藤原 直明	フラビーガムに対応した総義歯の1症例			
O-133	古橋 拓哉	筋痛を伴うEicherB3患者に可撤性義歯で対応した1症例			
O-134	ペエ 福泰	ロケーターアタッチメントを用いたインプラントオーバーデンチャー症例			
O-135	堀井 信哉	インプラントと矯正により咬合再構成を行った残存歯偏在の1症例			

ポスター発表

P-001	安部 佐織	訪問歯科健診の結果を分析して得られた知見	P-028	南 拓磨	二次う蝕治療におけるセラミックスインレー修復の注意点
P-002	池内 綾子	リップリポジショニングによってガミースマイルを改善した症例	P-029	伊佐次 厚司	片側補綴で対応した顎義歯の1症例
P-003	石川 華子	補綴治療中の食事の質を維持するための管理栄養士のアプローチ	P-030	越智 信行	インプラントの抜歯即時埋入即時荷重を行った症例報告
P-004	井関 雅博	インプラントオーバーデンチャーにより咀嚼能力が回復した1症例	P-032	峰岸 真沙彦	上下顎同時印象によるレジリエンツテレスコープの症例
P-005	磯貝 文彦	歯冠歯根破折に対し外科的挺出を行った小児上顎前歯部症例	P-033	青柳 賢治	審美性を考慮した義歯新製症例
P-006	磯貝 佳史	自家歯牙移植による歯冠補綴治療の1症例	P-034	飯塚 奈々	歯周補綴にデジタルデンティストリーを応用した1症例
P-007	内田 祐輔	金属床の破折に咬合と義歯設計に配慮して対応した1症例	P-035	石崎 篤	口腔内スキャンを使用したカスタムMG製作と考察
P-008	尾崎 大祥	根尖部に歯根吸収のある歯に対してMTAを用いた根管処置	P-036	伊藤 美咲	歯周病患者に対し、口腔衛生を改善された1症例
P-009	春日 太一	欠損補綴における自家歯牙移植という治療オプション	P-037	井上 結以	アライナー矯正における来院時のチェックポイント
P-010	川島 英進	埋伏歯に起因した正中の変位および不揃いな歯頸線へのアプローチ	P-038	太田 愛子	小児歯科治療の疼痛や恐怖に対する歯科衛生士の役割
P-011	須川 雄介	審美障害に対して行ったセラミックス修復	P-039	大塚 洸輝	ラミネートベニアを用いて修復した前歯部症例
P-012	高本 恭子	審美性と生体親和性を考慮した歯冠修復材料の選択	P-040	大林 匠	口腔内マニピュレーションの歯科領域への応用
P-013	竹ノ谷 淳	補綴前処置としてフェルールを獲得した1症例	P-041	小澤 謙太	3-Dプリンター使用した金属床のパターン適合の研究
P-014	田島 慶二	デンチャースペースを考慮した可撤性義歯の製作	P-042	河方 知裕	上顎前歯部補綴処置に院内CAD/CAMシステムを用いた1症例
P-015	土屋 諒治	日常臨床使用を目的とした携帯型筋電計の開発	P-043	草間 淳	インプラント治療における歯間乳頭再構築
P-016	土井 博史	前歯欠損に対してインプラント抜歯即時埋入で対応した1症例	P-044	黒岩 博子	顎関節MR画像のJoint effusionの関連因子
P-017	外口 晴久	『高校生対象医療技術職進学希望調査』からみた歯科技工士志望状況	P-045	近藤 恭平	単独型臨床研修施設と協力型臨床研修施設の研修内容の比較
P-018	藤原 光秀	セファロ分析から欠損パターン関係性を考察する	P-046	齋藤 七海	医科歯科連携病院における閉塞性睡眠時無呼吸症治療への取り組み
P-019	諸隈 正和	デジタル機器を応用した咬合診査にて咀嚼機能回復を試みた1症例	P-047	齋藤 大嵩	上顎両側中切歯欠損にインプラント治療を行った1症例
P-020	安光 雄介	欠損を伴う不正咬合に対して包括的な治療を行った症例	P-048	佐々木 英梨奈	病的歯牙移動を伴う重度慢性歯周炎症例の経過
P-021	山内 真人	FGF-2製剤により垂直性骨吸収が改善した1症例	P-049	高槻 直子	TCHがある患者に対して歯科衛生士からできること
P-022	山崎 剛之	IOSにより製作されたインプラント上部構造がもたらす恩恵	P-050	玉井 文彩	ブリーチを行った天然歯に対する前歯部審美症例
P-023	田代 剛	天然歯を活かしたフルマウスリコンストラクションの1症例	P-051	辻中 健二郎	咬合に起因する垂直性骨欠損に対して再生療法を行った症例
P-024	竹内 一貴	左右非対称に骨吸収した顎堤への対応に苦慮したオーバーデンチャーの症例	P-052	中江 円	メンテナンスに移行するまでの歯科衛生士の役割
P-025	南 昂太	セラミックスインレー修復治療における留意点	P-053	長嶋 一直	プレスセラミックスの色調再現方法
P-026	若井 友喜	FaceScanとCBCTのDataを用いた咬合再構成	P-054	中村 千織	急速上顎拡大装置を用いて矯正治療を行った1症例
P-027	岡永 覚	スプリント・マウスガードに関する再検討	P-055	西上 莉彩	歯周基本治療により歯周疾患の改善がみられた症例

P-056	西田 有希	口腔清掃不良患者に対しての 歯周基本治療の重要性を認識した1症例
P-057	島山 翔太	認知症患者にゴシックアーチを用いて 総義歯作製した1症例
P-058	早川 倫正	歯肉形態を考慮した審美修復
P-059	平岩 慎次	厚労省硫黄島遺骨収容作業に 歯科医師として参加して
P-060	平岩 裕一郎	頭蓋に対する上下顎位の評価基準
P-061	舟橋 亜弥	行動変容ステージ理論を応用し 歯周病の改善が得られた症例
P-062	堀内 康志	上顎中切歯の再補綴によって 審美的回復を図った1症例
P-063	前沢 宙	審美的改善および機能回復を行った症例
P-064	丸尾 直樹	隣接面う蝕に対してCR充填を行った1症例
P-065	三宅 正純	歯科治療と食事指導
P-066	山内 莉星	欠損歯列における天然歯と補綴歯の プラーク付着の比較検討
P-067	堀内 晃	小児の顎位の診査における モアレトポグラフィーの有用性

特別講演

Periodontal Medicine: The Connections Between Periodontal Health and Systemic Well-Being

歯周病学：歯周の健康と全身の健康のつながり



BRIAN L. MEALEY DDS, MS

Presentation Abstract

Chronic inflammation is a key component of the initiation and progression of numerous systemic conditions. Expanding knowledge of the pathogenesis of oral inflammatory diseases, especially periodontal diseases, has shed light on the intimate relationships between periodontal health and overall systemic health. It is essential for the dental team to understand these relationships. It is important that dentists educate their patients and their communities to improve knowledge of two key issues: how systemic health can impact the oral cavity, and how diseases of the oral cavity can affect systemic well-being.

This lecture is designed to provide a clinically relevant discussion about the interrelationships between periodontal inflammation and commonly encountered systemic conditions such as immune compromise, diabetes, cardiovascular diseases, and pregnancy. Following this course, the attendees will:

- Be familiar with the emerging concepts of periodontal diseases as they relate to other inflammatory diseases
- Comprehend the influences of systemic conditions such as immune compromise and diabetes on periodontal health
- Know how inflammatory periodontal diseases may impact cardiovascular health, the clinical course of diabetes, and pregnancy outcomes.

Speaker Biographical Sketch:

Brian Mealey, D.D.S., M.S., is currently Professor and Graduate Program Director in the Department of Periodontics at the University of Texas Health Science Center at San Antonio. Before coming to the University of Texas in 2004, Dr. Mealey served 21 years in the United States Air Force, where he was the Chair of the Department of Periodontics at Wilford Hall Medical Center in San Antonio and the Program Director of the Air Force Periodontics Residency. Dr. Mealey is a Diplomate of the American Board of Periodontology, and a former Director of the Board. He is co-editor and author of two textbooks in periodontics and has published over 100 articles and abstracts in the scientific literature with focus on both periodontal medicine and implant dentistry. Dr. Mealey maintains an active clinical practice in periodontics and implantology.

講演抄録

歯周組織の慢性的な炎症は、多くの全身疾患の発症と進行の重要な要素である。口腔炎症性疾患、特に歯周病の病態に関する知見が深まったことで、歯周の健康と全身の健康との密接な関係が明らかになってきた。これらの関係を理解することは、歯科医師だけでなく、歯科診療を行うチームにとって不可欠である。全身の健康が口腔にどのような影響を与えるか、口腔の疾患が全身の健康にどのような影響を与えるか、これら2つの重要な問題についての知識を向上させるために、歯科医師が患者や地域社会で啓発に励み教育機会を持つことがより重要になってきている。

この講演では、歯周病の炎症と免疫系の疾患、糖尿病、心血管疾患、妊娠などの一般的に遭遇する全身状態との相互関係について、臨床に即した議論を深めることを目的としている。

より詳しくは、この講演を通して：

- 歯周病と他の炎症性疾患との関連性についての新しい概念を理解し
- 免疫不全や糖尿病などの全身状態が歯周病に与える影響を理解し
- 炎症性歯周病が、心血管の健康、糖尿病の臨床経過、妊娠の結果にどのような影響を与えるかをよりよく知ることができれば幸いである。

講演者略歴

現在、テキサス大学サンアントニオ校ヘルスサイエンスセンターの歯周病科教授兼大学院プログラムディレクター。2004年にテキサス大学に赴任前は21年間アメリカ空軍に所属し、サンアントニオのウィルフォード・ホール・メディカルセンターの歯周病科の学科長および空軍歯周病科レジデンシーのプログラム・ディレクターを務める。

米国歯周病学会の専門医、同学会元理事。歯周病学の2冊の教科書の共同編集者であり、著者でもある。また、歯周病学とインプラント歯科学の両方に焦点を当てた100以上の論文や抄録が科学誌に掲載されている。また、歯周病学とインプラント学の分野で活発な臨床活動を行っている。

公開フォーラム

I No. 2 ~ No. 6

「超高齢社会における歯科の役割」

II No. 7 ~ No. 10

「口腔がん」

2 超高齢社会における歯科の役割

「入れ歯」で噛む

To bite with dentures



河原 英雄 KAWAHARA Hideo 歯科医師

1941年 福岡県生まれ
 1967年 九州歯科大学 卒業
 1968年 福岡県福岡市にて開業
 2002年 大分県佐伯市に移転開業

高齢化率 7～14%未満を高齡化社会、14～21%未満を高齡社会、21%以上を超高齢社会と、7の倍数で呼び方が変わるそうだが、わが国は昨年の高齡化率 27.7%、今年に確実に 28%を超える。いったいどう呼べばいいのだろうか。大丈夫である。年を取っても…ではなく、年を取れば取るほど楽しい。仲間との食事が美味しい。遊びと仕事で、予定が埋まっている。そういう高齢者が増えるのであれば、超々高齡社会は暗くも怖くもない。入れ歯になっても、友達や家族と食事を愉しむ。がんでも、脳卒中でも、最期の最期まで、食事をちゃんと愉しめるようにするのが、歯科医療だ。ちょっとムセる。歯にモノが詰まる。糸が切れない。食べることが楽しくない。病気でもなんでもない、そういう些細な不具合にもちゃんと対処してくれるのだ。ちゃんと食べてさえいれば、歩くことも、話すことも、不自由にはならない。だれもが、年を取ることを謳歌できる地域をつかっていこう。

3 超高齢社会における歯科の役割

なぜ義歯を調整すると寝たきりが歩けるのか 一脳と歯

Why denture adjustments enable patients to walk

—The brain and teeth



竹内 孝仁 TAKEUCHI Takahito 日本自立支援介護・パワーリハ学会理事長

1966年3月 日本医科大学医学科卒業
 1973年1月 東京医科歯科大学整形外科助手
 1991年1月 日本医科大学リハビリテーション科
 2004年4月 国際医療福祉大学大学院

1. 人生 100 歳時代の人々の願い—“元気な毎日” 100 歳超高齢者が 7 万人 (2017) を超えて更に急増しつつある今日、人々の願いは元気で活動的に過ごすことにあり、医科も歯科も保健医療福祉に携わる全ての専門職の基本的役割といえる。
2. 義歯・咀嚼・自立 高齢者の義歯治療の現場で極めて注目すべき現象があり、一部の歯科医療者及び介護に関わる人々の強い関心を生みはじめている。それは義歯を調整して固いものでも咀嚼し食べられるようになると、リハビリもせずに自力で歩くようになったり、認知症の症状が消失して普通の生活に戻ったりする例が多数生まれてくることである。筆者らはこのような歯科を「自立支援歯科」と呼ぶことにしている。適合した義歯は咀嚼運動を回復させ、これに関連する極めて多数の筋肉運動が行われる。この筋活動に伴う豊富な活動電位が脳に伝えられ、上行性脳幹網様体を経由して大脳皮質に達し、大脳全体の「覚醒」水準と、全般の神経活動レベルを引き上げる。この変化は次に下行性脳幹網様体を通して、神経核や運動感覚系の機能を“賦活化”する。このことによって“歩けない人が歩き”また覚醒→認知機能向上が認知症の症状を消失せしめる。歯科こそ超高齢社会のもっとも頼りになる領域だといえる。

認知症専門医が教える！ 脳の老化を止めなければ歯を守りなさい！

Lesson by the dementia specialist: If you want to stop the aging of your brain, protect your teeth!



長谷川 嘉哉 HASEGAWA Yoshiya 医療法人ブレイン 土岐内科クリニック

1990年3月 名古屋市立大学医学部卒業
 1990年5月 名古屋市立大学第2内科（現、脳神経内科）
 1992年4月 岐阜県立多治見病院神経内科
 1996年4月 名古屋市厚生院附属病院神経内科
 2000年4月 医療法人ブレイン理事長

1) 物忘れだからと安心してはいけない。日々の生活から見えてくるものがある。2) 認知症には段階がある。待てない、すぐ怒るなどの早期認知症。さほど困らないが何度も同じ話をする中核症状。家族は困り施設も断る周辺症状。3) 認知症の治療薬には、アクセル系とブレーキ系がある。薬を飲んでテレビを見ても改善しない。4) 認知症にならないために生活習慣病の予防、運動、たんぱく質を意識した食事、扁桃核を刺激する生活習慣「誘われたら断らない」「心地よさ」が大切である。5) 認知症専門外来に歯科チェアを設置して気づいたこと。歯科医院で診ている患者さんは、氷山の一角である。認知症患者の多くは歯科受診もせず、入れ歯も外さず、歯も磨いていない。一人の患者は、2年間入れ歯を外していなかった。歯科衛生士曰く、「認知症患者の口腔内はごみ屋敷」。6) 人間は一噛みで脳に血流が3.5ml送られる。噛むために歯が残っていることは極めて重要である。しかし、当院認知症外来の25%は総入れ歯である。歯周病菌が認知症発症に関連していることを考えると、口腔ケアは極めて重要である。7) 人体の表面積で言えば、10分の1にも満たない口腔内を、脳の中では約3分の1という広範囲が支配している。つまり、口腔内を刺激すると脳がたちまち若返るのである。8) 認知症になると感情を支配する扁桃核が、記憶を司る海馬より先に萎縮する。そのため、効果の基準は「心地良さ」である。

おいしく、楽しく、美しく 摂食機能の実力 ～認知症とのかかわり～

The power of the eating function—to eat deliciously, joyfully, and beautifully
 —Its relationship with dementia



植田 耕一郎 UEDA Koichiro 日本大学歯学部摂食機能療法学講座

1987年3月 日本大学大学院歯学研究科修了（歯学博士取得）
 1987年4月 日本大学歯学部 助手
 1999年4月 新潟大学歯学部加齢歯科学講座 助教授
 2004年4月 日本大学歯学部摂食機能療法学講座 教授
 2019年4月 日本大学歯学部附属歯科病院 副病院長

口から食べる機能は、機能して当たり前のことではある。しかし人生90年の時代にあって、この摂食機能を生涯維持し続けることは決して容易ではない。病気や事故に合い、あるいは老衰の経過をたどり、点滴や胃瘻を余儀なくされて余生を過ごさなければならないのは、むしろ国民共通の問題であろうかと思う。高齢化は、その国の社会が成熟している証であり、むしろ世界に誇るべきことである。日本には、飢餓がなく、安全でインフラは整備され、世界的に理想郷といえるような土地柄である。一方で、手にした長寿社会に見出されたものは、認知症、癌・・・であったりする。穏やかで、心豊かな人生を全うするために、認知症に焦点を絞りながら「健康」を改めて考え、食をつうじての歯科医療の役割について検討する。

患者の期待を担う超高齢社会の歯科医療

Dental care in a super-aging society, carrying the weight of patients' expectations



油井 香代子 YUI Kayoko 医療ジャーナリスト

1978年3月 明治大学大学院修士課程 修了
出版社勤務等を経てフリーに

時代の変化とともに医療も変化している。医療に対する社会のニーズも変わっている。当然のことながら患者さんの期待や要求にも、以前と違った要素が加わっていく。超高齢社会という大きな流れの中で、医療における歯科の役割はますます大きくなっていく。予防医療やQOLを重視した医療、「健康長寿」への道は歯科が中心になってこそ実現できる。そのためにも患者側への啓発も重要になってくる。歯科医療は「患者にやさしい医療」の入り口でもある。最近では、学会が以前から提唱してきた咀嚼の重要性や歯周疾患と全身との関係、認知症や生活習慣病との関係が多くのメディアに取り上げられ、自治体の健康イベントなどでも、口腔ケアや咀嚼機能の維持などが頻繁に言われるようになってきた。一方で、まだ多くの人にとって、歯科医療はむし歯、歯周病の治療といった認識が一般的である。予防医療という言葉を知っていても、歯科医療が優れた予防医療であることに結びつかない人がほとんどである。そして、超高齢社会では、膨れ上がる医療費はただ削減すればいいのではなく、医療の中身を見直す必要がある。そのキーワードが歯科医療の充実にあることを啓発していくのも、これからの歯科界の役割ではないだろうか。

いまこそ知りたい！ 口腔がん

Now is the time to learn! Oral cancer



柴原 孝彦 SHIBAHARA Takahiko 東京歯科大学千葉歯科医療センター

1979年3月 東京歯科大学卒業
1993年6月 ドイツ・ハノーバー医科大学客員講師
2004年4月 東京歯科大学口腔外科学講座主任教授
2012年4月 東京歯科大学口腔がんセンター長
2020年4月 東京歯科大学名誉教授

コロナ禍中、大変な歯科診療を強いられていることと拝察する。今、我々は新型コロナウイルス COVID 19 に翻弄されているが、将来はポストコロナではなく、with コロナを考えた新たな医療体制の構築が重要となるであろう。歯科は患者と対面し、視診と触診を施し処置を加えて成り立つ医療行為なため、オンライン診療は不向きと考えられてきた。そんな中、高齢者への感染対策の一環として摂食嚥下の分野でオンライン診療の試みが、先日、日本老年歯科医学会で発表された。口腔粘膜の診察も再度見直しが必要かもしれない。今回の講演では、この辺にもフォーカスを当てて口腔がん早期発見の新たな試みを解説し、この新知見を活用したオンライン診療モデルも紹介を行いたい。もちろん従来通りの視診と触診を主体とした口腔粘膜診察法についても解説を行う。口腔がんのほとんどが多段階発がん機構に則って発症することから、口腔潜在的悪性疾患（以前の前癌状態と前癌病変）の悪性能を real time に評価できることが重要な鍵となる。口腔粘膜の健常組織から口腔粘膜疾患の病理まで、臨床症状ともあわせ多くの口腔粘膜病変を診ていただく。口腔がんの治療は、第一発見者である先生方の歯科診療室から始まる。歯科衛生士も含めた歯科医療従事者によって救える命があることを再度ご確認いただきたい。

口腔がんを乗り越えて～今だからこそ知って欲しいこと

Overcoming oral cancer

—What you need to know now (tentative)



堀 ちえみ HORI Chiemi 歌手・女優

第6回ホリプロタレントスカウトキャラバンで芸能界入り

1982年3月 「潮風の少女」でデビュー

1983年 出演したドラマ「スチュワーデス物語」が日本中で大ヒット

現在 7児の母となり、テレビ出演の他、教育や食育にまつわるトークショー、音楽活動と幅広く活動中。

著書『Stage For ～舌がん『ステージ4』から希望のステージへ』（扶桑社）を刊行

2019年2月4日：「口腔癌（左舌扁平上皮癌）ステージ4」の告知を受ける。その検査の際には右リンパ節へ転移もみつかるとのこと。2019年2月19日：術前入院。ブログにて病状を公表する。2019年2月22日：手術当日。太ももの皮膚を舌に移植も行う手術は、11時間にも及んだ。およそ1年半の間、療養とリハビリに励み、2020年8月22日『24時間テレビ43』にて「リ・ボ・ン」＝reborn（再生）歌う。術直後の様子や、その後のリハビリ・ボイストレーニングを経ての変化、食事の変化、気持ち・考え方の変化など、対談形式でお伺いする。

<堀ちえみさんからのメッセージ>私は舌がんの告知を受けました。そして手術を受けて、その後のリハビリを経て、今の私が存在しています。がんになってしまったことは、とても辛い経験ではありましたが、様々なことを学び、多くの喜びや家族の絆など、良いことだけに目を向けて、懸命に生きています。術後に言語の障害も残ってしまいましたが、いつも前を向いて希望を失わずに。今は来年予定している、デビュー40周年記念ライブの実現に向けて、リハビリに励む毎日です。こうして元気に過ごせていること全ての皆様に感謝して。

口腔がんの診断と治療

Diagnosis and treatment of oral cancer



嶋田 淳 SHIMADA Jun 明海大学歯学部附属病院

1980年3月 城西歯科大学歯学部卒業

1984年3月 城西歯科大学歯学部大学院歯学研究科卒業、歯学博士

1986年4月 城西歯科大学助手（口腔外科学第1講座）

1989年4月 明海大学歯学部講師（口腔外科学第1講座）

2004年4月 明海大学歯学部教授（病態診断治療学講座口腔顎顔面外科学分野1）

口腔がん（癌）は口の中にできる悪性腫瘍で、できる場所によって舌癌・口底癌と歯肉癌などとよばれる。舌癌と歯肉癌が多く、その他に頬粘膜癌や口唇癌がある。発生原因は不明だが、頬粘膜や舌、歯肉に白板症という白色の病変が生じると暫くして癌に変化する場合がある。白板症の原因には喫煙が関係するとされている。初期は腫れと小さなただれ（びらん）や潰瘍だが、痛みなどの症状はないのが普通である。治療法は手術療法が主体だが、初期のものでは治る率が高く90%以上で、進行すると40%以下になる。切除手術は再発を防ぐために安全域を付けて行うので、見た目の病変の大きさよりも大きく切除することになる。口腔は顔面の一部でもあり、また食道や気道の一部でもあるので、切除による形態の変化と嚥下や咀嚼などの機能の低下といった障害が残しやすいのも口腔癌の特徴である。そのため切除範囲が大きい場合は、他部位から組織を移植する硬組織再建（顎の再建）や軟組織再建（舌や口底、皮膚の再建）手術が行われることが普通である。また顎の下や頸部のリンパ節に転移し易く、転移が認められる場合は頸部のリンパ節郭清手術を行う。頸部郭清も以前は全頸部郭清が行われていたが、最近では神経と静脈、筋肉の一部を残す選択的頸部郭清手術が行われるようになっている。

10 口腔がん

患者さんの QOL を重視したがん治療

Cancer treatment with emphasis on the patient's QOL



垣添 忠生 KAKIZOE Tadao (公財) 日本対がん協会 会長

1967年5月 東京大学医学部医学科卒業

口腔がんは、がん全体の1～2%を占め、咽頭がんを含めると年間8000人弱が亡くなる。咀嚼、嚥下、会話、容貌などに深く関わり、治療後の患者のQOLに与える影響は大きい。口腔がんに関しては専門的なお立場からの発表があると思うので、私は「患者さんのQOLを重視したがん治療」と題して、広い立場からの話題提供を心がけた。整外外科領域の患肢温存、泌尿器科領域の膀胱再建、婦人科領域での子宮移植など、外科的な手法によるQOL維持を例示した。また、粒子線治療、例えば陽子線治療による眼球温存、重粒子線治療による肉腫患者の顔貌温存なども例示した。がん治療の目的はがんを治すことだが、治療後の高いQOLが同時に求められる。私が専門とする泌尿器領域で、膀胱がんに対して膀胱全摘術後に、患者自身の腸管を使って新膀胱を作成し、これを尿道に移植すると、膀胱全摘後も自然排尿が可能である。我々は日頃、無意識に排尿しているが、膀胱全摘術後の自然排尿が患者に与える喜びは大きい。身体的な自己イメージの変更に、現代のテクノロジーが提供する技術革新は、患者のQOLを一変する。医療者は患者の苦しみや悲しみに想像力豊かでありたい。

座長 口腔がん



今井 裕 IMAI Yutaka (一社) 日本歯科専門医機構 理事長

1973年3月 神奈川歯科大学歯学部卒業

1973年5月 千葉大学医学部付属病院 歯科口腔外科 医員(研修医)

1985年10月 文部教官千葉大学医学部 歯科口腔外科学講座 講師

1988年1月 獨協医科大学 口腔外科学講座 講師

1991年

～1992年 アメリカ合衆国北カロライナ大学歯学部 客員研究員

1995年7月 獨協医科大学 口腔外科学講座 助教授

2001年 アメリカ合衆国カリフォルニア大学 ロサンゼルス校歯学部 客員研究員

2003年4月 獨協医科大学 口腔外科学講座 主任教授

2014年4月～ 獨協医科大学 名誉教授・医学部 特任教授

2020年7月 (一社) 日本歯科専門医機構 理事長

依頼講演

No. 11 ~ No. 99

11 咬合学

補綴装置の治療成績と欠損歯列の経時的変化から考える補綴治療

Considerations of prosthetic treatment based on the outcomes of prosthetic restorations and changes in partially edentulous dentition over time



古谷野 潔 KOYANO Kiyoshi 九州大学大学院歯学研究院口腔機能修復学講座

1983年3月 九州大学歯学部卒業
1987年10月 九州大学大学院歯学研究科博士課程修了
1997年9月 九州大学歯学部教授
2003年4月 九州大学歯学部附属病院院長
2017年4月 九州大学歯学部長

従来の補綴治療は、患者が初診時に訴える問題、とくに歯の欠損によって生じた問題をいかに解決するか、すなわち時間横断的治療に重点が置かれてきた。しかし、超高齢社会においては多くの患者は治療終了後も長期間生き続け、補綴装置の破損や脱落、そして二次う蝕、歯周病などによる残存歯の喪失など様々な問題を抱えて再受診し、再治療が必要となる。したがって超高齢社会の今日における補綴治療は、初期の問題解決だけでなく、治療後長期にわたる口腔の変化、とくに治療の長期予後や欠損歯列の変化を勘案して治療計画を立案する時間縦断的治療が必要となる。この時間縦断的治療においては、第一に補綴装置の寿命やトラブルが起こる時期やその種類について十分な知識を持って治療計画を立て、経過を見ていかねばならない。第二に補綴装置の問題ばかりでなく、患者の加齢に伴う支台歯、歯周組織、残存顎堤などの欠損歯列の経時的変化を考慮し、治療計画の立案に際しては、安定した咬合支持の確立をどのように達成するかについても検討しなければならない。講演では、補綴装置の治療成績に関する疫学研究に基づいて補綴装置の寿命やトラブルが起こる時期とその種類について整理し、欠損歯列の経時的変化と咬合支持の確立を考慮した治療計画の立案について考察する。

12 咬合学

欠損補綴を Longevity から考察
～咬合支持と咬頭嵌合位の安定～

Consideration of prostheses for partially edentulous dentition from the perspective of longevity
—Stability of occlusal support and intercuspal position



本多 正明 HONDA Masaaki 本多歯科医院

1970年 大阪歯科大学 卒業
1973年 日本歯学センター 勤務
1978年 日本歯学センター 退職
1978年 東大阪市にて 本多歯科医院 開設
1972年～2003年 Dr. Raymond Kim (南カリフォルニア大学) に師事

インプラント治療や審美修復治療が脚光を浴びるようになって久しい。また、近年、デジタルデンティストリーが、目覚ましい進化を遂げ、補綴治療や矯正治療など多くの分野に影響をもたらしている。このようなことから良好な治療結果を誌上や講演会等で見られる機会が多くなっている。しかし、このような歯科技術の向上は、果たして欠損歯列のケースに対し、どれくらい適切に対応できているであろうか。インプラント治療は欠損歯列への対応の一つのオプションである。であるならば、従来型のブリッジやパーシャルデンチャーも欠損歯列に対する補綴であることを忘れてはならない。最近では欠損歯列への対応が、まずインプラントありきとの印象がぬぐえず、加えてインプラント治療によるトラブルケースも数多く出てきているのが現実である。しかし、インプラント治療が、これからの歯科臨床の成功の大きな柱の一つになっていくことは違いないだろう。このような現在、今こそ基本に立ち返って欠損補綴における咬合安定を見直す時期が来ているのではないだろうか。そして一人一人の患者に対して、適正な総合診断を行い補綴設計を立案することが重要であると考えられる。今回は、「Longevity」という言葉を念頭に置き、咬合安定、特に咬合支持と咬頭嵌合位の安定について、欠損補綴と関連付けてまとめてみたい。

13 チタン鑄造

ここまでできるチタン鑄造

How far can titanium casting go?



黒岩 昭弘 KUROIWA Akihiro 松本歯科大学

2016年 松本歯科大学 歯科理工学講座 教授
 2019年 日本歯科医学会 学術講演委員会 委員
 2019年 日本顎咬合学会 理事長
 2020年 日本歯科理工学会 常任理事
 2020年 日本歯科専門医機構 総務委員会委員

【はじめに】今回はチタン冠の保険収載を迎え、チタンの特性を紹介しながら、それを生かした補綴装置に関して展望する。1. 全部床義歯への応用：金属床とするかは顎堤の形態の安定度によることが大きく、金属床が第一選択ではない。ポイントは安価に作れること、アレルギーの可能性が低いことである。2. 部分床義歯として：クラスプは疲労強度の点からチタン合金を用い、内部欠陥の関係から単純な形態がよい。3. クラウンとして：軟らかめなタイプ4金合金に近似するので物性は適切。熱伝導率が低いので生活歯には有利。セメントは特に選ばず、レジンセメントでは更に強力な接着が得られる。4. 更なる発展形：①コーヌス義歯への応用：チタンの低比重な特性を生かすには上顎のコーヌス義歯に応用するのがよい。適合の点でも十分使えるレベルである。レジン前装による問題もない。鑄造と維持力調整に慣れれば応用可能である。②インプラント上部構造：インプラント体と上部構造の金属が統一でき、溶出は最小限に押さえられる。CAD/CAMを利用すれば内部の金属組織も統一できる。

【おわりに】長い間健康保険の材料として使われてきた金銀パラジウム合金も金属の高騰によってその役目を終わりつつある。アレルギーの観点でパラジウムの使用には慎重になるべきである。安価で良好な特性を持つチタンを臨床に展開する時代がやっと到来した。

トピックス 6月12日(土)～6月21日(月) オンデマンド配信

14 チタン鑄造

チタン技工の Tips

Tips on dental titanium technology



伊比 篤 IHI Atsushi 松本歯科大学病院

1979年3月 松本歯科大学衛生学院 歯科技工士科卒
 1979年4月 松本歯科大学病院 歯科技工士室勤務
 2016年5月 長野県歯科技工士会会長 日本顎咬合学会 歯科技工士部会部員

大白歯部へのチタン冠の装着が昨年6月に保険収載された。パラジウムの高騰・アレルギーの発症が少ない点などによるものと考えられる。しかしながら加工に関しては未だ困難なことが多く、専用鑄造機・レーザー溶接機の使用、埋没材や焼却法も異なるので習得することは多い。これまで我々は幾多の補綴装置を経験し、最終的にはチタン製コーヌス義歯まで到達した。今回はチタン冠の技工を紹介しながら特に困難であるとされてきた研磨を中心に紹介する。まず初めに、歯科理工学的な基礎実験を踏まえ、次に誰でも簡単に艶のある研磨ができる方法を提示する。また、将来的にCAD/CAMレジン冠のように応用範囲が広がることも鑑み、硬質レジン前装冠・ブリッジにも対処できるワックスアップ法、鑄造欠陥を予防する方法などの Tips を紹介する。

15 支台歯形成

失敗の少ない歯肉圧排・印象採得

Gingival retraction technique and impression taking with minimal failure



山本 真道 YAMAMOTO Masamichi ナルトミ歯科医院

1997年3月 神奈川歯科大学 卒業

日常臨床での補綴治療において、マージンを歯肉縁下に設定した場合、印象採得時に歯肉圧排は必須の処置である。歯肉圧排は「そもそも習ったことがない」「圧排糸を巻くのが面倒」「余計に時間がかかる」「何度やってもいつも印象材がちぎれてしまう」など、その手技に対して消極的でマイナスなイメージが大きいと思われる。しかしながら歯肉圧排を積極的に行った結果、数々の失敗を経て学んだ手技の習得は、補綴治療時に多いに役立っている。この歯肉圧排時のエラーが、ダイレクトに印象採得時のエラーに繋がることも、実際の臨床では少なくない。さらに印象面が不明瞭となった場合の再度の歯肉圧排、印象採得は、患者にとっても、術者にとっても負担が大きいので、できるだけ避けたいところではないだろうか。そこで今回は、陥りやすい具体例を提示し、かつ明瞭な印象面が得られるような歯肉圧排から印象採得について症例を供覧しながら述べてみたい。明日からの臨床でお役に立てれば幸いである。

16 移植・再植

天然歯を活かす移植・再植治療

～その歯、まだ使えますか?～

Grafting and replanting treatment to make the most of natural teeth

—Perhaps you can still use that tooth



平井 友成 HIRAI Tomonari 平井歯科クリニック

1991年3月 九州大学歯学部卒業

2009年7月 歯学博士


歯科医師として「歯の保存」に努めることは、当然の責務であろう。そこで歯の欠損に遭遇、若しくは抜歯を余儀なくされた場合、智歯をはじめとするいわゆる「余っている歯」があれば、当院では自家歯牙移植を積極的に取り入れている。インプラントと比較して症例は限られるものの、欠損部への有効な治療法と感じている。また、難治性根尖性歯周炎や歯根破折により抜歯と考えられる歯に対しては、歯の保存のために「再植」を行うことも多々ある。特に一般的には「抜歯」と思われる歯根破折に対しては、接着により歯の延命を図っている。破折状況に左右され、また必ずしも長期的予後を保証できるものではないが、一つの選択肢として、持ち合わせていたいオプションであると考えている。本講演では、当院で行っている自家歯牙移植・再植について、臨床例を提示していきたい。そしてそれぞれにおいて、動画を通して手法をご覧いただきたい。1本でも多くの歯を活かし、保存することのお役に立てれば幸いである。

17

移植・再植

How to 自家歯牙移植

“How to” of autogenous tooth grafting



田代 剛 TASHIRO Tsuyoshi たしろ歯科医院
2004年3月 福岡歯科大学歯学部卒業

現在、欠損補綴治療における積極的な治療オプションとしてインプラントが主流となっている。高い成功率と長期予後が確立され、さらにティッシュマネージメントの進歩も相まってあたかも欠損部に天然歯が蘇ったかのような錯覚を受けることも珍しくない。しかしながら歯根膜を有した天然歯が理想であることはいうまでもない。天然歯によって欠損補綴を行う唯一の方法が自家歯牙移植である。長い歴史を持ちながらもシステマチックな術式が存在せず、敬遠されがちであるが、天然歯を蘇らせるという歯科医師冥利に尽きる技術であると考えて治療オプションの一つとして取り組んできた。今回、自家歯牙移植についての組織学的な考察、ドナー歯・移植窩からの適応症の診断と術式、良好な予後へ導くポイントなどを実際の症例を交えて提示する。また、失敗に至った症例から注意しなければならないポイントについても提示する。患者と共に1本の天然歯について深く向き合った取り組みを紹介できればと思う。これから自家歯牙移植に取り組む先生方へ最初の know-how をお伝えできれば幸いである。

依頼講演

18

マイクロスコープ

見て！マイクロスコープで分かること、出来ること。

Look ! What you can see and do with a microscope



塩田 太 SHIODA Futoshi
医療法人 博信会 スマイル歯科
日本大学歯学部 卒業



小林 隆 KOBAYASHI Takashi
小林歯科医院
日本大学歯学部 卒業

今回、エンド処置、CR 充填はもちろんですが、マイクロスコープを用いたスケーリング、咬合調整、コロネクトミーなどの症例を織り混ぜて「普段使いのマイクロスコープ」を紹介したい。今から20年前、日本大学歯学部を卒業し東京医科歯科大の研修医として研鑽を積んでいるときに私とマイクロスコープとの出会いがあった。当時、歯内療法学の指導医の先生が、「私が使っていない時は誰でも自由に使っていていいよ」と言ってくれ2階の総合診療室にマイクロスコープをおろしてくれたのがきっかけである。初めは興味津々でそのマイクロスコープに触らせていただき、これは将来の歯科診療においてマストアイテムになると確信した。現在開業して17年目を迎え、開業まもなく購入した1台から、歯科衛生士が使うこともあり、徐々に台数を増やして現在4台のユニット全てでマイクロスコープを活用し、日々の診療を行っている。田んぼ畑の真ん中で診療所を構えているという立地条件もあり、ほぼ保険治療がメインのマイクロスコープの使用であるが、普段使いを感じてもらいたい。

19

マイクロスコープ

外科的歯内療法におけるマイクロスコープの有効性

Advantages of microscope in surgical endodontics



横田 要 YOKOTA Kaname YOKOTA DENTAL OFFICE

2006年3月 大阪歯科大学 卒業

2016年7月 ペンシルバニア大学歯学部歯内療法学科学大学院 卒業

1990年代以降、歯科用マイクロスコープが歯内療法に導入されてからその普及率は高まっており、現在では歯内療法以外の歯科治療でも広く使用されていて、歯科用マイクロスコープによる恩恵を受けている患者が数多くいることは疑いようもない。歯内療法領域においては、クラックの確認などの診査診断・治療においては肉眼で確認しにくい部位を拡大下において治療することにより治療の精度が向上することなどが期待され、非外科的根管治療・外科的根管治療の両面において絶大な効果を発揮している。特に外科的根管治療においては、MTAセメントに代表されるバイオセラミックマテリアルや超音波チップの治療機材と共にマイクロスコープは必須のツールである。本講演では、外科的歯内療法の必要性・従来の方法と近代的な外科的歯内療法の成功率の違い・術式を確認するとともに、外科的歯内療法におけるマイクロスコープの有用性を様々な研究をもとに実際の症例を通じて考察したい。

依頼講演

20

マイクロスコープ

ペリオドンタルマイクロサージェリーを応用した歯周組織再生療法

Periodontal tissue regeneration therapy with application of periodontal microsurgery



山口 文誉 YAMAGUCHI Fumiyo 山口歯科医院

1998年3月 昭和大学歯学部卒業

2003年10月 日本歯周病学会専門医取得

2011年9月 日本歯周病学会指導医取得

マイクロサージェリーにより歯周組織再生療法の成功率は劇的に向上した。これは拡大視野においてマイクロインストルメントを使用することで軟組織のハンドリングが向上し、ダメージが減少し、治療が改善されたことが大きい。その結果、歯周組織再生療法の成功の鍵を握る歯間乳頭部での初期閉鎖率が劇的に向上した。さらにマイクロサージェリーを応用することで肉眼で治療していた頃では不可能であった低侵襲なフラップデザインも提案されMIST, M-MISTに留まらず近年では歯間乳頭部を切断しないフラップデザインなども色々と紹介されてきている。しかし、低侵襲な外科治療を意識し過ぎてフラップデザインを小さくすることばかりに気をとられてしまうとデブリドメントが不十分になる恐れがあるため注意しなければならない。各々のフラップデザインにはそれぞれデブリドメント可能な範囲・適応症がある。我々は患者のために常に低侵襲な治療を心がけることが大変重要であるが、歯周組織再生療法においてまず重要なことは徹底したデブリドメントであるということを忘れてはならない。今回は歯周組織再生療法の最適症となる『垂直性骨欠損』にフォーカスしマイクロサージェリーにより進化してきたフラップデザインの変遷および各フラップデザインの適応症・利点・欠点についてできる限り細かくお伝えしたいと思う。

21 マイクロスコープ

拡大視野下におけるコンポジットレジン修復

Composite resin restoration under magnified view

池尻 敬 IKEJIRI Kei 池尻歯科医院
2000年3月 福岡歯科大学卒業

近年、数年前までは歯内治療のみにしか使用されず、専門医にのみ必要と思われていた歯科用顕微鏡を多くの歯科医が導入し、臨床で使用され始めている。また使用に関しても歯内治療のみならず、修復治療、歯周治療、補綴治療、インプラント治療と多岐にわたる。特に修復治療においては天然歯を模倣し、さらに精密な適合を確認できる症例を誌面等で見ることも多い。私自身、歯科用顕微鏡を導入し臨床の精度が向上したと感じており、特にコンポジットレジン修復に関しては使用する以前よりも良好な結果が得られたと考える。しかし歯科用顕微鏡をただ使用したからといってうまくいく訳ではなく、う蝕除去及び接着操作を確実にを行い、さらに歯科用顕微鏡特有の使用感覚に慣れなければいけない。今回私なりに歯科用顕微鏡をコンポジットレジン修復時に使用してきて気づいた点、そして必要と思われるう蝕除去及び接着操作に関する考察を動画等を交えて紹介していきたい。

依頼講演

22 口腔内写真

口腔内写真撮影とシェードテイクにおける基礎知識

Basic knowledge in intraoral photography and shade taking



岩崎 智幸 IWASAKI Tomoyuki Studio IMO
2002年3月 熊本歯科技術専門学校卒業
2013年1月 Studio IMO 開業

口腔内写真撮影における規格写真の規格の定義を認識し、使用機材の選択基準と撮影方法を見直し正確な記録写真とは何かを再確認したい。前歯部を始め審美性も回復するための補綴物においては歯の色や表面の質感の情報を記録し、ラボサイドへと伝達しなければならない。また製作過程や補綴物を口腔内に装着した状態での口腔内の状況を記録する手段としても、写真は非常に有効な手段である。ではその写真は忠実にそのものを記録することができるのか。どのような環境光の状況下でそのものを評価した状態を記録しているのか。そのスタンダードラインが必要となる。そのためには写真を撮影するためにカメラ本体とレンズとストロボの機材が必要となる。この三者の組み合わせと調整で、撮れる写真が決まる。環境光の再現に必要な組み合わせと調整は求める環境光により異なる。写真による忠実再現の理を表し、資料としてだけでなく歯科従事者人生の宝となる記録術を学ぶ。

23 口腔内写真

口腔内規格写真の撮影法 ミラーの使い方をマスターしよう

How to take standard intraoral photographs
—Mastering the use of mirrors



須呂 剛士 SURO Tsuyoshi やよい歯科医院

1994年3月 九州大学歯学部卒業
2004年4月 やよい歯科医院開設

全ての治療は、正確に記録された規格性のある資料に基づいた診断から始まる。したがって、文字や数字では記録できない情報を保存できる口腔内写真は、診断を行うにあたって必須であるといっても過言ではないだろう。また、術前と術中、術後、経過観察時の写真を比較することで治療効果の確認や反省ができ、そうやって自身の臨床と真摯に向き合い続けることで、客観的に口腔内を見る目や診断力を養うことも可能となる。ただし、その口腔内写真に「規格性」が伴っていなければ、写真の正確な比較ができず、一枚の写真に含まれる情報量も乏しいものになってしまう。口腔内写真における規格性とは、同一部位での撮影倍率が常に統一されており、撮影画像の明るさや色調が一定で、画面構成(構図)が適切なことであるが、その中でも、常に画面構成が適切となるように撮影することが難しく、特にミラーを使った撮影では術者、患者ともにストレスを感じてしまうことも多い。しかし、ミラー撮影の理論は決して複雑ではなく、どの撮影部位にも共通した2つのポイントがあり、それらを理解して習得すれば意外と簡単にきれいな規格写真が得られる。本講演では口腔内規格撮影のうち、ミラーの使い方に焦点を当ててお話しする。

24 咬合再構成

「咬合再構成」を再考する
～矯正治療・補綴治療～

Reconsideration of occlusal reconstruction
—Orthodontic and prosthetic treatment



筒井 照子 TSUTSUI Teruko 医療法人筒井歯科医院

1970年3月 九州歯科大学卒業 同大学矯正歯科学教室入局(～75年)
1975年9月 筒井歯科矯正歯科医院 開業
1990年 日本矯正歯科学会 認定医
2008年 日本矯正歯科学会

「咬合再構成」とは、本来重篤な咬合異常に対して大がかりな補綴治療を行う非可逆的な治療法として使われてきた。しかし、顎位の偏位や歯列の変形に対して矯正治療やスプリント治療、生活習慣の注意などで落ち着けば、それも私は「咬合再構成」だと解釈している。即ち、「咬合の異常＝顎、口腔機能異常」に対してのアプローチは症状の軽症、重症や手段の種類を問わず「咬合再構成」と考えている。手札として矯正治療と補綴治療は病態の部位に対する得意、不得意の違いだけであって、目的を形とする形・機能は同じである。歯への侵襲を最小限にするために矯正治療も最大有効につかうべきであろう。しかし、一番大事なものは「なぜこの咬合異常を発症したのか」という原因を探ることである。同じ原因でも顎、口腔の個体差(SMC分類)の中で発症するので、違う病態として現れることも多い。お互いの責任分担を説明し、壊れた原因を探し、取り除ける物は取り除き、顎位から元に戻し、それから歯列、歯と順を追って回復して行けば身体は治療に向かって歩き出す。それをサポートするのが私達の役目だと思っている。

25 咬合再構成

咬合再構成を極める 歯列不正, 歯周疾患, 多数歯欠損を読み解く

Mastering occlusal reconstruction

—Deciphering malalignment of teeth, periodontal disease, and multiple missing teeth



上田 秀朗 UEDA Hideaki (医) うえだ歯科医院

1983年3月 福岡歯科大学卒業

1987年5月 北九州市にて開業

2010年4月 福岡歯科大学総合歯科学臨床教授

2014年9月 USC Dentistry Adjunct Faculty 南カリフォルニア大学歯学部客員教授

臨床症状の有無に関わらず、咬合に問題を抱えている患者は多い。そのような患者に対して良好な口腔内環境を獲得し永続させるためには、不良な咬合関係を是正し、顎口腔系(顎関節、口腔周囲筋、歯・歯周組織)の調和を図る必要がある。実際の患者では、歯列不正や歯周病、歯の欠損、パラファンクションなどの病因が混在し、また“健やかなエイジングの探求”のためには患者固有の個体差を考慮することが重要となる。さらに、昨今では患者の高い審美性の要求もあり、咬合再構成を非常に複雑で難しいものと捉えがちである。そのような、咬合再構成を成功に導くポイントは、顎口腔系のどこに問題があるのかを明確に診査・診断すること、そして、それに対して必要な手技を順序よく組み合わせ、効率的に治療を進めていくことである。当然のことであるが、患者への説明、プライオリティーと治療手技の選択も重要である。今回は、患者の病態を『歯列不正』『歯周病』『多数歯欠損』の三つに分類し、それぞれが持つ特徴と治療のポイントがどこにあるのかや長期におよぶ術後経過を示すことで全顎を見る目の重要性を解説してみたい。

依頼講演

26 咬合再構成

オーラルリハビリテーション理論にもとづく壊れない長期安定する咬合治療

Long-term stable occlusal treatment based on oral rehabilitation theory



南 清和 MINAMI Kiyokazu 医療法人 健志会 ミナミ歯科クリニック

1986年 城西歯科大学(現 明海大学)歯学部卒業

カミムラ歯科医院勤務(神戸市)

1990年7月 ミナミ歯科クリニックを新大阪にて開設

2011年6月 日本顎咬合学会理事長に就任

2012年4月 明海大学歯学部臨床教授に就任

1913年にBB.McCollum『あなたはいつから一口腔一単位の治療を始めますか? 私は今日から始めます』の名言があり、それは一世紀前のことでもあります。多くの患者は歯周病の進行により全顎的に骨欠損が進行していたり、多数の不良補綴物の存在により咬合崩壊にいたる。歯科治療で最も難度なのは咬合崩壊症例である。そして咬合崩壊症例は局所的治療対応であれば治癒することはない、そのため一口腔一単位での対応にて治療のための咬合を与えなければならない。治療のための咬合とは1.TMJの安定 2.適正なアンテリアガイダンスの付与 3.適正な咬合高径、バーティカルストップの設定確立 4.神経筋機構との調和 これらの4項目を踏まえた咬合再構成を達成することである。ここで咬合治療はただ単にディスクルージョン(臼歯部離開)させればよいだけでない。そこで咬合再構成の最重要ポイント(中心位採得、咬合高径の決定、アンテリアガイダンスの与え方)について整理し、どのようにすれば臨牀的に咬合再構成した症例が長期的に安定するかを動画を交え検証する。

27 支部選抜歴代表彰者〈あの症例は今〉

力によって崩壊した患者に対し咬合再構成を行う際の診査診断の重要性

The importance of examination and diagnosis in occlusal reconstruction for patients with mechanically induced collapse



谷尾 和正 TANIO Kazumasa タニオ歯科クリニック

2002年3月 朝日大学歯学部卒業
 2002年4月 医療法人健志会ミナミ歯科クリニック勤務
 2008年6月 医療法人タニオ歯科クリニック開業

咬合崩壊を起こした患者に対し、咬合再構成を行う場合、顎頭の安定、下顎の垂直的、水平的な安定、そして前歯部の適正な誘導路の確保、臼歯部の咬合安定の確認を行いながら治療を進めていくことが必要不可欠であると考え、現在においてもベーシックな考え方は同じである。本症例は、強い咬合力により咬合崩壊を起こし、下顎位の偏位、および咬合高径の低下が推測されたため、診断用ワックスアップより作成したオーバーレイを使用し、治療が可能な顎位の確認を行ないその後のプロビジョナルレストレーションにて、永続性の得られた補綴形態を模索し治療をした症例を本会にて発表した。その前回の発表から数年の経過を通して、咬合力の強い患者の様々な変化を経験したことにより、新たな発見や考察点が認められている。患者の年齢、咬合力をふまえた失活歯に対しての考え方など、現在私が考える咬合再構成の考え方、マテリアルセレクトなどを他の症例を加え発表したいと思う。

依頼講演

28 支部選抜歴代表彰者〈あの症例は今〉

咬合再構成における考慮点

Considerations in occlusal reconstruction

中島 圭治 NAKASHIMA Keiji 中島歯科医院

2002年3月 九州大学歯学部 卒業
 2002年4月 福岡県久留米市 立山歯科 勤務
 2008年4月 佐賀県佐賀市 中島歯科 勤務

全顎的な診査診断に基づき、現症の把握と問題点、現状に至った原因、患者の希望などを考慮し、咬合再構成を行うことになった場合、審美性の改善と機能の回復という大きな二つの目標がある。審美性は、顔貌や口唇と調和、機能性は、生理的に安定した顎位で、口腔周囲組織に調和したアンテリアガイダンスとバーティカルストップを確立し、快適な日常生活を送ることができるように回復するのを目標とする。治療ゴールを設定する上では、水平垂直的な顎位、上下歯列の関係などの口腔内全体的なことに加えて、抜歯か保存か？ 削るか削らないか？ などの1歯1歯の診断も必要となる。様々なことを考慮した上で治療を行い、治療ゴールを迎えるが、そこから新たなスタートとなる。理想的には治療終了時の状態がより長く維持できることであるが、治療後に起こり得る問題点を予測すること、つまり治療の再介入を念頭においておくことも重要となる。今回は、2016年の支部選抜発表時の症例(当時術後3年3カ月)の現在の状態(術後7年)をご覧いただき、その症例を通して学んだことを踏まえて、現在、治療中の症例を供覧しご意見をいただきたいと思う。

29 義歯

パーシャルデンチャーの臨床

Clinical practice of partial dentures



菅野 博康 SUGANO Hiroyasu すがの歯科医院

1965年3月 東京歯科大学卒業
 1965年4月 福岡市 北歯科医院勤務
 1968年11月 仙台市 すがの歯科医院開設
 現在に至る

パーシャルデンチャーは歯の欠損を補い、咬み合わせの回復のためのツールとして、古くから“維持を中心”に考えられてきた。パーシャルデンチャーの咬み合わせを生物力学的に考えると、現存歯(残存歯)と顎堤の犠牲の上に成り立っている。しかし、現存歯(残存歯)、顎堤の健康・安定・維持のために咬み合わせの崩壊速度を緩やかにすることを第一の目標とし、パーシャルデンチャーの動きによる歯の喪失、顎堤の吸収を最小限とするためには、“維持中心”ではなく“支持(垂直支持・水平支持)中心”に考えることが必要となる。歯の欠損は咬み合わせのバランスを欠くことにつながるが、パーシャルデンチャー装着によるフードテーブルが、咬み合わせのバランスを回復し、運動機能がスムーズに行われるようになる。加えて、歯根膜と顎堤粘膜では、被圧変位量に大きな開きがあり、顎堤は咬合力を支持するだけの強固な組織ではないため、パーシャルデンチャー装着時の咬合力負担のバランスも考えておかなければならない。現存歯(残存歯)・顎堤の健康回復、咬み合わせの回復・安定、これらの継続性を考えて、パーシャルデンチャーの臨床に臨むことが求められる。

依頼講演

30 義歯

リムーバブルパーシャルデンチャーを再考する

Reconsideration of removable partial dentures



寺西 邦彦 TERANISHI Kunihiko 寺西歯科医院

1979年3月 日本大学歯学部 卒業
 1983年6月 寺西歯科医院開設

欠損補綴の目的とは何だろう。咀嚼機能回復、発音機能回復といった機能回復そして顔貌も含めての審美性の回復といったことが、まず挙げられる。しかしながら、無歯顎症例は別として、一歯欠損症例から多数歯欠損症例に至る、部分欠損症例においては、長期における現存歯列の保全といった重要な目的があるのを忘れてはならない。たとえば、片側中間歯一歯欠損(6番欠損)といった症例においては、確かにそのままでは咀嚼効率は落ちるかもしれないが、慣れてしまえば咀嚼には不自由を感じないだろうし、また発音機能障害や審美障害も発現はしないであろう。ただそのまま放置しておけば歯列異常そして咬合異常が起き、最終的には歯列の崩壊といった問題を生じかねない。こういった少数歯欠損症例における補綴処置は機能回復が第一の目的ではなく現存歯列の保全のために行うといっても過言ではない。欠損補綴治療は、一時しのぎの機能回復だけを考慮して行うのではなく長期にわたる現存歯の保全を目的として行わなければならない。そこで今回は「リムーバブルパーシャルデンチャーを再考する」といったテーマで長期経過症例をもとにパーシャルデンチャーのコンセプトについて解説していきたいと考える。

デジタル時代を見据えたオルタードキャスト法の再考

Rethinking the altered casting method looking ahead to the digital age



亀田 行雄 KAMEDA Yukio 医療法人 D&H かめだ歯科医院

1988年3月 東北大学歯学部卒業

1994年12月 かめだ歯科医院開設

2014年4月 医療法人 D&H かめだ歯科医院&樹モール歯科開設

2016年4月 有床義歯学会会長

パーシャルデンチャーの印象採得は、通常各個トレーなどを用い、残存歯と欠損部顎堤粘膜を同時に印象採得する。その際、被圧変位量の異なる残存歯と顎堤粘膜を、同時にかつ精密に印象採得する難しさが存在する。そのための解決方法の一つとしてオルタードキャスト法がある。オルタードキャスト法は、残存歯と顎堤粘膜を分けて印象採得することで、被圧変位量の違いを補正すると考えられてきた。しかし、その効果には疑問も多い。ワンピースキャスト法とオルタードキャスト印象法を比較した研究では、オルタードキャスト印象法が優る点は、特に認められなかったとしている。そして現在大学教育での臨床実習でも、オルタードキャスト法は行われていない。このように否定的な考えもある中、臨床では実践している歯科医師が存在する理由を考察し、臨床において成功するポイントを整理する。また歯科医療のデジタル化が進む中、クラウンブリッジの分野では口腔内スキャナーによる印象採得が急速に普及してきている。今後パーシャルデンチャーにおいても、デジタル化が進むと予想される中、再度オルタードキャスト法が注目される可能性がある。またパーシャルデンチャーとインプラントを併用する症例が増えてきており、その際の印象方法においてもオルタードキャスト法が用いられる。一度は注目されなくなってきていたオルタードキャスト法について、この機会に再考したい。

義歯 6月12日(土)～6月21日(月) オンデマンド配信

Denture Designer への道

The road to a denture designer



川島 哲 KAWASHIMA Tetsu 有限会社 ユニデント

1976年3月 東邦歯科技工専門学校卒業

欠損補綴のオプションの中で、可撤性デンチャーは多くのポテンシャルを持ちながらも、近年その“実力”以下に貶められてきたことは、残念ながら事実である。歯科医療といえども確かに経済活動を否定はできないが、学術における適正な評価は、ぶれてはいけない。超高齢化社会におけるボリュームゾーンはデンチャーに他ならないが、人生100年時代の到来は、少数歯残存の多数歯欠損の傾向にある。残存歯に限られてくると、従来からある Denture Design では賄えない状況を自覚しない限り、超高齢時代には対応できない。そこで、生命維持装置としての、新しい時代に対応する Denture Designer になるための基礎はいかなるものかを、T・K・Denture Design 三角理論を含めて提示してみる。今日から、実践“心の歯科技工学”いわゆる患者に寄り添い、最も身近な職業存在として Denture Designer の仲間になりませんか？

33 義歯

咬合高径・咬合平面・下顎位, 人工歯ポジションなどの設定の仕方について

How to set up the vertical dimension, occlusal plane, mandibular position, artificial tooth position, etc



松本 勝利 MATSUMOTO Katsutoshi 医療法人 慈愛恵真会 あらかい歯科医院

1987年3月 明海大学 歯学部卒業

1987年5月 医療法人 社団 那由多会 井上歯科医院 勤務

1989年9月 医療法人 社団 慈愛恵真会 あらかい歯科医院 開業

全部床義歯装着後の不快症状や不具合の発生や維持力を最大限に発揮させるためには、精密な印象を採得することはとても重要な事項であるが、それ以上にそれらの発生をなくすためには、「維持力を阻害する因子」を排除することが、全部床義歯義歯の維持安定における原理原則である。そのために、下記事項を遵守するようにしている。義歯の維持安定を確保するために必要な事項には

- a. ニュートラルゾーンに人工歯が配列されていることが大切：i) 咬合高径によって歯槽頂間線法則による人工歯の頬舌的配列位置関係は変化する、ii) 咬合高径が低くなるとその位置は上顎では頬側に出すぎて、下顎では舌側に出すぎて、筋突起や舌に干渉してしまう
- b. 顎運動に調和した咬合平面が与えられていること：i) 上顎運動・下顎運動に調和した咬合平面が付与されていることにより、環椎後頭関節における上顎運動と、顎関節部における下顎運動を各人の頭蓋骨の形態や機能に調和させることが可能となる
- c. 咬合によって義歯が揺さぶられないこと：i) 咬合のスタート点である ICP が靭帯位・顎頭位に一致しており下顎運動に調和した咬合誘導や咬合面展開角度が付与されていること

義歯 6月12日(土)～6月21日(月) オンデマンド配信

34 義歯

下顎高度吸収顎堤症例に対する吸着義歯での対応法

How to deal with highly resorbed mandibular ridge cases with suction dentures



佐藤 勝史 SATO Katsushi 佐藤歯科医院 ラ・フランス オフィス

2016年4月 台湾講演(台北医学大学)

2017年6月 日本顎咬合学会東北支部長就任

2018年4月 中国講演(廈門医学院)

2018年10月 韓国顎関節咬合学会指定講演(ソウル峨山病院)

2019年6月 中国講演(四川省成都)

歯周病治療の進歩、無歯顎になる年齢の遅延、平均寿命の延伸等の要因により、顕著な高度吸収顎堤症例が年々増加しているように臨床で見受けられる。高度吸収顎堤症例では、口腔内の諸条件が悪化し、総義歯の吸着及び安定を求めるのが困難となりやすい。そこで今回、下顎高度吸収顎堤症例に対し吸着を得るポイントと対処法を提示したい。総義歯は口腔内の狙った定位置に咬合や嚥下等で押し付けることで密着が起き、この密着した状態で粘膜が義歯床全周を辺縁封鎖していれば吸着が起る。顎堤が顕著に吸収していると凸形態が消失しフラットに形態変化するため、定位置への向かうガイドがなくなり定位置に収まるのが困難となる。すると、密着・吸着が難しくなる。しかし下顎顎堤が顕著に吸収していると、開口時に舌下ヒダを含む口腔底が迫り上がるという現象が起きてくる。舌下腺を含むこの迫り上がった口腔底を、下顎総義歯の舌側の辺縁封鎖及び後方移動のストッパー、そして定位置へ収めるガイドとして利用することができるので、決して強くはないが密着・吸着が得られやすくなる。また、下顎高度吸収顎堤の特徴であるレトロモラーパッドの変形、顎舌骨筋線下方の当たり、口唇の舌側への位置移動、密着面積の狭小、咬合不安定等に配慮した下顎総義歯製作法を紹介する。

総義歯臨床を失敗しないためのポイント

A fail-proof recipe of complete dentures in clinical practice



松丸 悠一 MATSUMARU Yuichi Matsumaru Denture Works

2005年3月 日本大学松戸歯学部卒業
2010年3月 日本大学松戸歯学研究科(総義歯学専攻)修了
2020年1月 Matsumaru Denture Works 代表

多数欠損に対して適切なマネジメントを行うということは一口腔一単位にて対応する視点を持つということであり、日常臨床においてもその視点は欠かすことができない。現在高まりつつある、高齢者医療、在宅医療における多職種連携においても、歯科医師にはそのスキルが要求されている。その中でも総義歯による対応は、シンプルではあるが適切な対応がなければ十分な機能回復を行うことが難しい治療オプションではないだろうか。では総義歯臨床で失敗する状況とはどのようなものだろうか？ 前処置からはじまり、メンテナンスに至るまで多くの確認すべきポイントが存在するが、私たちは多くの場合に咬合の不調和が関連していることに注意しなければならない。総義歯の咬合採得については様々な手法が提案されているが、現実的にはステップごとに繰り返し確認を行なっていくことが求められる。本講演では適切な咬合のマネジメントを行うための基本的なチェックポイントについて、症例を供覧しながら私見を述べさせていただく。

磁性アタッチメントが主役になる日 マグネット義歯製作の勘所

The day when magnetic attachments will take the leading role

—Key points in the making of magnetic dentures



谷本 幸司 TANIMOTO Koji デンタルオフィス谷本

1987年3月 日本大学歯学部卒業
1987年4月 東京都千代田区 一ツ橋歯科クリニック勤務
1991年12月 東京都中央区 谷本歯科クリニック開業
2004年7月 東京都中央区 デンタルオフィス谷本 移転開業
2017年2月 日本顎咬合学会指導医

私は磁性アタッチメントを有用な支台装置と考え、長期間臨床応用している。MRIの画像診断に影響を及ぼすために使用を避けているという方も多く見受けられるようだが、最近の診断機器の進歩により障害を受ける画像の範囲はそう大きくはなく、脳の診断に影響はないこと、さらにキーパーを外すこともできるので、私は大きな障害にはならないと思っているし、それ以上に大きなメリットがあると考えている。コーヌスやリジッドなクラスプに比べ、不要に強いプレーシング力が加わらないのは最大の利点で、歯を抱え込むことなく維持力を発揮するのは大変優れている点である。マグネットというと総義歯の維持力の補助で使用するような「脇役的」な「補助的」な使用を思い浮かべる方が多いと思うが、私は局部義歯の遊離端側の支台歯に積極的にマグネットを応用して好成績を得ている。主役的なマグネットの使用法として、マグネットで維持する患者可撤式ブリッジがある。これにより近遠心的な分歧部のセパレーション後も患者によるブランクコントロールが可能であり、より保存的な処置が可能になる。また、健康度のよくない歯でも遊離端義歯の鉤歯として活躍の場を与えることができる。長期間の使用に耐える大変信頼できる支台装置である。皆さんのマグネットに対する既成概念を変えることができたらと思う。もっとマグネットを使ってみてはどうだろうか？

37 義歯

パーシャルデンチャーの設計に必要なことは？

What is needed to design a partial denture?



牧 宏佳 MAKI Hiroyoshi MAKI DENTAL OFFICE

2001年3月 日本大学松戸歯学部卒業
 2001年4月 ナオ歯科クリニック 勤務
 2019年3月 MAKI DENTAL OFFICE 開設

パーシャルデンチャーの治療目標は「残存組織保全」と「機能回復率向上」である。これらの両立を図るために様々な要件が必要なのだが、「支台歯の負担軽減」、「義歯の動きの最小化」、「歯周組織への配慮」の3つは特に重要と考えられている。なかでも、「支台歯の負担軽減」が最も大切だと思っている。パーシャルデンチャーは、歯根膜負担と粘膜負担の被圧変位量の差が昔から問題視され、それらを解消するために、様々な維持装置が考えられてきた。そのため、パーシャルデンチャーの書籍では、各種維持装置の利点、欠点などが詳しく述べられているが、それらをどのように設計に反映させるか？ という点については不明な点が多いように感じている。これは、欠損歯数や部位、残存歯あるいは鉤歯の状態など設計に関与する因子が多く存在するため、一様には決められないからである。そこで今回は、臨床でどのようにパーシャルデンチャー設計をしていくのか？ ということを症例を通じて考えてみたいと思う。明日からの臨床に少しでも役に立てれば幸いである。

依頼講演

デジタルデンティストリー 6月12日(土)～6月21日(月) オンデマンド配信

38 デジタルデンティストリー

3D データの臨床応用

Clinical application of 3D data



梅原 一浩 UMEHARA Kazuhiro 医療法人審美会 梅原歯科医院

1988年3月 東京歯科大学卒業
 1993年3月 東京歯科大学大学院歯学研究科(歯科補綴学第2講座)修了
 1993年9月 ペンシルベニア大学歯学部歯周補綴学講座留学
 1994年9月 梅原歯科医院勤務
 2000年6月 東京歯科大学第二専修科修了

近年、歯科領域における「デジタル化」は常に進化し続け、次々とアナログからデジタルへ移行する傾向にある。しかし、現状の「デジタル化」は、補綴装置作製のためのデジタル化が主で、操作性、機能性、スキャニング精度は向上しつつも、咬合採得の精度、咬合平面の設定や咬合調整によっては、対合歯や顎関節への影響が懸念される。自分が求める「デジタル化」は、今まで感覚や技術といったアナログで行われていた診査・診断を、3Dデータを用いてビジュアル化、標準化、データ化することで経験値を縮められる診査・診断を行う「アナログとデジタルの融合化」である。現在臨床で用いられている3Dデータの中で、DICOMデータ、STLデータをよく耳に思うが、これからはOBJデータ、XMLデータという3Dデータを、どのように精度よく収集し、使用するかがキーとなる。そこで今回は、今後の「アナログとデジタルの融合化」における臨床応用に必要な知識と、顎運動測定機や3D矯正分析を含めた必要不可欠なデジタル機器の使用方法について考察し発表する。

デジタルデンティストリーの現在と未来における可能性

Possibilities of digital dentistry in the present and future



山下 恒彦 YAMASHITA Tsunehiko デンテックインターナショナル株式会社

1984年3月 大阪歯科学院専門学校 卒業、渡米
 1988年3月 大阪セラミックトレーニングセンター 修了
 1988年4月 米国にて DenTech International Inc. 開業
 1991年8月 日本にてデンテック インターナショナル(株) 開業
 2000年4月 A.I.T.I 所長

わが国でオッセオインテグレートドインプラントを用いた治療が行われだしたのが今から約40年前。当時は機能回復のみに重点を置いた治療が多く行われていたが、今日ではより審美的で尚且つ長期間にわたり安定的に口腔内で機能する補綴物が求められるようになってきた。近年、デジタルテクノロジーと使用材料の進化により、以前と比較しインプラント補綴は高度な審美性と正確な適合精度を短時間で獲得できるようになった。これはCAD/CAM技工の発達や、加工材料などの周辺機材等が急速な発展を遂げたことに由縁するところが大きい。しかし、その製作工程に於ける手順の違いや、ステップ毎に誤算が発生する場合、その結果は口腔内装着前後に問わず多くの Complications を引き起こしてしまう。それらの原因の多くは、材料や製作者に起因することが殆どであるが、真の原因を探求するために実施された研究は未だ殆ど存在しないのが現状である。本講演では、メーカー等が提示しているコマーシャルベースの Myth ではなく臨床から築き上げた経験とエビデンスベースに基づいた Truth を基にジルコニアマテリアルを用いたデジタルインプラント補綴について解説を行う。

Analog から Digital へ 一日常臨床での応用一

From analog to digital

—Applications in daily clinical practice—



貞光 謙一郎 SADAMITSU Kenichiro 貞光歯科医院

1989年3月 朝日大学卒業
 1993年3月 朝日大学補綴第2講座大学院卒業
 1997年2月 奈良市 開院

歯科は大きな変革の時を迎えようとしている。CAD/CAM (computer-aided design/computer-aided manufacturing) 技術の登場によりロストワックス法により作製されていた技工物が PC (Personal Computer) のソフト上でデザインされ切削・加工が可能となると共に精度も向上し、幅広く臨床応用されるようになってきた。またデジタル機器の急速な進化により、PCのソフト上で診査・診断が可能となり遠隔で即時に歯科技工士とコミュニケーションがとれることで術後のイメージも明確となってきた。印象においては従来の印象材をもちいることなく、IOS (Intra Oral Scanner) を用いた光学印象が活用され、包括的治療においては術者の経験値により、その予知性に大きな影響を受けると考えていたが、CBCT (cone-beam computed tomography) による診断や下顎運動機能装置による分析が可能で、誰もが精度の高い治療を施術することができるようになってきた。今回は臨床医の立場から、これからのデジタルソリューションをお話しできたらと思う。

口腔内光学スキャナーによるデジタルデンティストリーの進化

The evolution of digital dentistry with intraoral optical scanners



新村 昌弘 NIIMURA Masahiro 医療法人社団健進会にいむら歯科医院

1986年3月 九州大学歯学部卒業
 1986年4月 東京医科歯科大学第二口腔外科入局
 1988年4月 医療法人社団健進会尾澤歯科医院勤務
 1991年9月 にいむら歯科医院開業
 1994年9月 医療法人社団健進会にいむら歯科医院 理事長就任

近年口腔内光学スキャナーの進歩により歯科治療に大きな変革が起きてきている。これによりインプラント治療における外科処置や、通常の補綴処置、矯正処置においても治療プロトコルが大きく変更されてきている。インプラント治療における外科治療においてはサージカルガイドの作製法がフルデジタルに変化して精度が増してきているだけでなく、術前のカスタムのヒーリングキャップや、即時荷重用のプロビジョナルの作製も大きく変化してきている。補綴領域においては患者のデータ保存、プレゼンテーション、審美領域においてインプラントフィクスチャーが深く埋入されている場合のサブジンジバルカントウアの印象採得に関して従来は非常に困難であったが、口腔内光学スキャナーにより非常に容易になってきている。また矯正治療においても診査診断、シミュレーション、アライナーをはじめとする矯正器具の作製などにおいて大きく治療のプロトコルが変化してきている。当院では種々の口腔内光学スキャナーを用いることにより臨床応用しているが、その臨床的知見に関して詳細に検討してみたいと考える。

これだけは知っておきたいデジタル技工の基礎知識

Basic knowledge of digital dental technology you need to know



川内 大輔 KAWAUCHI Daisuke 株式会社 Roots

1996年3月 熊本歯科技術専門学校 卒業
 1996年4月 熊本県内技工所 勤務
 2000年3月 大阪セラミックトレーニングセンター 卒業
 2001年 有限会社ファイン 勤務
 2012年10月 株式会社 Roots 設立

近年、デジタルデンティストリーの発展は目覚ましく、チェアサイドではIOSによって顔貌や口腔内をスキャンすることにより診断から補綴物の印象まで行うことができるようになった。そして、ラボサイドではそのデータを元にパソコン上で補綴物のデザインを行い、WAX、レジン、ジルコニアなどを削り出し補綴物を製作する。CAD/CAMをはじめとするデジタルが主流になったことにより、従来より大幅に時間と手間を省くことができるようになった。デジタルの導入は、低賃金、長時間労働と言われる歯科技工士業界において、歯科技工士の労働環境や経営的な面でも大きな変化をもたらし、今後もその進化は進むと思われる。しかし、デジタルと機械で全てが完結する訳ではなく、歯科医師にも歯科技工士にも求められるものは変わらず、アナログ要素の知識と技術の応用は必須である。そこで、デジタルデンティストリーの時代へ向かうためにIOS、ラボ用スキャナーの基礎知識を供覧したい。

CAD/CAMでお悩み解決!

～咬合再構成における最終補綴移行へのプロセス～

Solving your problems by CAD/CAM

—The process of placing the final prosthetic in occlusal reconstruction

**布巻 純治** NUNOMAKI Junji
医療法人 めのまき歯科クリニック1999年3月 九州歯科大学卒業
1999年4月 志免歯科医院 勤務
2003年4月 あさひ歯科クリニック 勤務
2011年7月 医療法人日栄会 めのまき歯科
クリニック 開設**藤村 翼** NUNOMAKI Tsubasa
医療法人 めのまき歯科クリニック2003年3月 福岡医科歯科技術専門学校 卒業
2003年4月 医療法人恵生会
アルファデンタルクリニック 勤務
2014年10月 医療法人日栄会
めのまき歯科クリニック 勤務
2017年3月 大阪セラミックトレーニングセン
ター 週末コース 卒業

治療を行う上で、プロビジョナルレストレーションをいくつか作製しファイナルレストレーションへと向かう際、口腔内で調整した顎位、形態等の情報を正確に移行できずに苦勞することがある。近年、デンタルIQの向上と共にいわゆる咬合崩壊したケースは減ってきたように思えるが、必要な場合は咬合再構成を行い、顎口腔系の調和が回復するよう治療を進めなければならない。その際、プロビジョナルレストレーションを作製し調整を繰り返すことが不可欠であるし、ファイナルレストレーションへの移行の精度が治療のカギとなる。一方、今回のテーマの一つであるCAD/CAMは、2014年CAD/CAM冠保険導入以来そのテクノロジーの普及が進んだ。また、金属価格の高騰により更に加速すると考えられる。そのため、今後CAD/CAMを使いこなすことが大変重要となるであろう。そこで、CAD/CAMの有用性を基本的なことから咬合再構成時の応用編まで、歯科技工士と共に話ささせていただきたい、明日からの臨床に少しでもお役に立てれば幸いである。

インプラント治療における歯槽骨造成術のガイドライン

Guidelines for alveolar ridge augmentation in implant treatment

**堀内 克啓** HORIUCHI Katsuhiko 中谷歯科医院1981年3月 大阪大学歯学部卒業
1992年10月 奈良県立医科大学口腔外科学講座助教授
1999年3月 中谷歯科医院院長
2007年4月 長崎大学大学院顎口腔再生外科学講座非常勤講師
2014年9月 南カリフォルニア大学歯学部客員教授

インプラント治療における歯槽堤造成術は、骨の外に骨を造る“Onlay graft”と、骨の中に骨を造る“Inlay graft”の2つに大別される。Onlay graftには自家骨移植、誘導骨再生療法(GBR)、歯槽骨延長術、そしてこれらの併用法が用いられている。それぞれの術式の長所・短所を熟知し、各症例に最適な骨造成法を選択することが成功の秘訣ある。垂直的GBRは、吸収性メンブレンではスペースメイキング効果は期待できないことから、非吸収性メンブレンやチタン・メッシュが用いられるが、1回のGBRでは7mm程度の骨造成にとどまると一般的に考えられている。また、GBRはnon-vascularized bone graftの範疇であり、軟組織組織の絶対量不足や癒痕を有する症例では創傷を生じやすく、失敗となるケースが多々ある。それに対して、自家ブロック骨移植はそれ自体でスペースメイキング効果があり、また骨新性能も有している。歯槽骨延長術では、垂直的に15mm以上の骨造成も可能であり、かつ軟組織増大も同時に行える。Inlay graftには、interpositional bone graftも含まれるが、一般的には上顎洞底挙上術であり、crestal approach(socket lift)とlateral approach(sinus lift)の2つがある。骨補填材としては、自家骨、同種骨、異種骨、生体材料が単独あるいは混合して用いられる。本講演では、骨欠損様式別に術式と骨補填材の選択基準を解説する。

45

インプラント GBR

サイナスリフト臨床最前線：サイナスリフト難易度分類（ST分類）を把握してトラブルを回避しよう！

The front line of sinus lift: Understand the sinus lift's difficulty level classification (ST Classification) and avoid trouble!



菅井 敏郎 SUGAI Toshio 医療法人社団UC会 銀座UCデンタルインプラント

1978年3月 松本歯科大学歯学部卒業
 1978年4月 大阪大学歯学部口腔外科医員
 1990年9月 UCLA 歯学部インプラント外科臨床フェロー
 1992年9月 UCLA 歯学部顎顔面クリニック客員准教授
 2002年4月 東京医科歯科大学インプラント外来臨床教授

サイナスリフトに関して1980年から数多くの肯定的な論文が報告されており、AOコンセンサス会議やITIコンセンサス会議等においても増生部位のインプラント残存率は既存骨に埋入したインプラント残存率と同等であることやインプラント治療のための骨造成法として予知性の高い手法であるとのコンセンサスが得られている。しかしながら、サイナスリフトの普及に伴い、上顎洞関連のトラブルが増加していることは周知の事実である。そしてトラブルの原因の一つとして、術者が手術の難易度を把握せず、かつ十分な知識とスキルを習得しないまま安易に手術を行うことが懸念されている。そこで今回の講演では、演者によるサイナスリフトの難易度分類を紹介するとともに、難易度を基にしてサイナスリフトの安全性と確実性を向上させるための手術手技に関して解説する。さらに、30年にわたるサイナスリフトの経験から、長期経過症例を供覧し、トラブルへの対応や回避法について解説を加える。

依頼講演

46

インプラント GBR

審美領域や多数歯欠損を伴う大きな骨欠損部へのGBRの限界と可能性

Limitations and possibilities of GBR in esthetic areas and large bone defects with multiple missing teeth



白鳥 清人 SHIRATORI Kiyoto 白鳥歯科インプラントセンター

1985年3月 東京歯科大学卒業

この半世紀の中で、歯科治療におけるインプラント治療は、最も目覚ましい発展を遂げてきた分野だといえる。より安全で、予知性の高い治療を目的として、様々な術式や材料が模索され、考案されてきた。骨誘導再生法（Guided Bone Regeneration : GBR）もインプラント治療の適応症の拡大や審美性の向上、そして長期安定を目的として発展してきた。これまで骨増生は、その外科的侵襲の大きさから敬遠されがちであったが、近年、多くの研究や経験の蓄積から、より安全で確実な方法、高い予知性、合併症の発生率の減少、経済的で低侵襲な骨増生法の開発により、骨増生の適応症例は拡大してきている。単に埋入部位に骨量が不足している場合だけではなく、より高い審美性と機能性をインプラント治療に求める補綴主導の治療計画において、積極的に骨増生が行われるようになってきた。今回は、当医院で行った症例の提示をしながら、骨増生の限界と可能性について考察してみたい。

インプラントの咬合支持要素としての重要性

Importance of implants as occlusal support elements



横山 隆道 YOKOYAMA Takamichi 横山歯科医院

1981年3月 松本歯科大学 卒業

現在のインプラントは単独歯欠損や多数歯にわたる中間欠損、遊離端欠損など欠損補綴の選択肢として咀嚼機能を回復させ維持するのに大いに役立っている。しかしその機能を長期にわたって維持するためには残存歯の歯周治療や補綴物の設計、形態や精度、メンテナンスを含む医院のシステム構築など多くの知識や技術を駆使せねばならない。私は勤務医時代の4年を含め、現在まで35年以上インプラント治療にかかわってきた。開業時より歯周治療、修復治療、歯周補綴と並行して咬合支持要素としてインプラント治療を積極的に行ってきた。残存歯の負担を軽減し天然歯の歯根膜の機能を生かしながら天然歯とインプラントが共存できるよう歯科衛生士と共にメンテナンスを通して患者さんと長くお付き合いを続けている。この度はインプラントの長期臨床例を通してインプラントの咬合支持要素としての重要性と長期にわたってインプラントを機能させるために必要な条件、これからの可能性や問題点について触れてみたい。

4S コンセプトに基づいたインプラント治療

Implant treatment based on the "4S" concept



中山 隆司 NAKAYAMA Takashi 医療法人恵翔会なかやま歯科

1997年3月 九州歯科大学 卒業

1997年4月 医療法人健志会ミナミ歯科クリニック 勤務

2006年7月 医療法人恵翔会なかやま歯科 設立

世界的な超高齢社会を迎えた今、'低侵襲なインプラント治療'、'治療期間における QOL の維持'のみならず'QOD (Quality of death) までをも考慮したインプラント治療'がこれからのスタンダードになると確信している。従来の常識にとらわれず古い考えを改め、変わる時が今、来ている。私は患者に寄り添い、患者目線に立ち、腫れ、痛み、手術回数、治療期間が少なく術後の合併症のリスクの少ない4S-コンセプトに則った治療を目指して臨床している。4S-コンセプト (simple small shortsafe) を達成するための手段として抜歯即時埋入、即時荷重、早期荷重は必須となる。そこで今回は低侵襲インプラント治療の概念から補綴処置の機微に至るまで包括的に解説したい。適正なインプラントポジション、トルク・ISQの計測、骨質によるカスタマイズドリリング、使用するインプラントデザインの選択基準、ショートインプラントの有効性を解説しながら抜歯即時埋入、即時荷重を併用した臼歯部・前歯部インプラント症例、多数歯欠損症例を供覧し、'4S-コンセプト'の効果、成果を報告したい。内容としては汎用性を重視し、一般開業医が『自身でもできる』と思うテクニックを紹介する。受講される先生方の臨床の一助となり、医療としてのインプラント治療の本来の在り方を再考する機会になれば幸いである。

49 歯内療法

根管処置のあとを考える根管治療

Root canal treatment with consideration for the post-root-canal procedure



金沢 紘史 KANAZAWA Hirofumi 金沢歯科

1986年3月 新潟大学歯学部卒業
 1986年4月 新潟大学歯学部歯科保存学第1教室 入局
 1992年6月 平井歯科(神奈川県川崎市) 勤務
 1993年9月 金沢歯科(東京都江戸川区) 開業

根管治療のゴールは可及的な感染源の除去と緊密な封鎖がまず必須となる。さら歯周環境を整え適切な咬合関係を与え、長期に温存できる歯を増多することで口腔内処置から全身の健康に寄与することが可能となる。そのためには根管拡大形成と根管充填のステップで常に、補綴の要素を考慮した侵襲の少ないテクニカルワークが大切になると思われる。近年の治療器械や材料の開発で根管治療は予知性、効率性、安全性でアプローチがしやすい環境になってきた。とは言え、日々、臨床で遭遇するケースでは様々な解剖学的条件や治療履歴等が交錯しており一辺倒での対応では苦慮することもある。また一連の治療計画の中で根管治療を組み込むだけに経済的側面、効率性等も併せて考慮せねばならぬと考える。筆者は手用ステンレス製ファイルを主体とする根管治療システムを導入しているが、回転様切削の可及的回避、トルクコントロールの重視、内壁拡大の意識、根管充填材のフローコントロール等を念頭に対処している。結果、症例を重ねることでトラブルを回避し、良好な予後を得られるようになった。根管治療は奥深くまだその入り口にある身だが今回、症例を通して得られた臨床でのポイントをお伝えしてみたい。

依頼講演

50 歯内療法

マイクロネイティブ世代が考える再根管治療のキーポイント

Key points of re-root canal treatment—A proposition by the micro-native generation



吉岡 俊彦 YOSHIOKA Toshihiko 吉岡デンタルキュア

2007年3月 東京医科歯科大学歯学部 卒業
 2008年3月 広島大学病院 臨床研修医 修了
 2012年3月 東京医科歯科大学大学院 歯髄生物学分野 修了
 2013年4月 吉岡歯科医院 勤務
 2016年12月 吉岡デンタルキュア 開設

歯科治療における拡大視の有効性はいうまでもなく、特に根管治療においては根管内を明るく拡大して見ることができるマイクロスコブは様々なポイントで術者を助けてくれる。学生・研修医・大学院時代からマイクロスコブを使用しているマイクロネイティブな演者にとって、根管治療にマイクロスコブは必須な機械であり、その拡大視の中でどう診断・治療を進めるべきかをいつも考えている。再根管治療においては特に必要性が高く、歯根破折の診断・コア除去・未処置根管の探索・ガッタパーチャ除去・穿孔の確認～封鎖・破折ファイル除去・根尖孔外組織の状態の把握・外科的再根管治療(歯根端切除術)などに用いることができる。前医が取り切れなかった根管内の感染を取り除き、根尖病変を治癒へ導くのは簡単ではなく、様々なキーポイントが存在すると考えている。本講演では歯根破折の精査・根管探索・ガッタパーチャ除去の詳細についてエビデンスと実際の症例を交えながら解説したい。

51 歯内療法

GP による GP のための歯内療法の実践

Clinical endodontic treatment by the GPs for the GPs



松延 允資 MATSUNOBU Masayasu 松延歯科医院

2002年3月 九州大学歯学部卒業
 2002年4月 産業医科大学歯科口腔外科入局
 2005年1月 船越歯周病研究所勤務
 2008年1月 松延歯科医院勤務
 2011年8月 松延歯科医院継承

一般開業医 (General Practitioner : GP) が行わなければならない治療分野は多岐にわたるが、GPとしてどの分野においてもある程度の水準に達しておく必要があり、特にう蝕処置や歯内療法、歯周治療など基本治療と呼ばれる分野に関する重要性はいうまでもない。もちろん再生療法やインプラント治療、審美歯科治療などアドバンスな治療を学ぶ必要はあるが、日々の臨床では圧倒的に歯内療法を行う頻度のほうが多いのではないだろうか。歯内療法においてマイクロスコープが Ni-Ti ファイル、CBCT と並び三種の神器と言われ久しく、2016 年には歯科保険診療に導入されさらに普及が進んでいる。当院においても全ての歯内療法にマイクロスコープを使用しているが、マイクロスコープはあくまで自分が行っていた歯内療法の見えない部分を補完してくれるものであり、ただマイクロスコープを使用したからといって成功率が高くなるとは考えていない。今回、GP である当院における歯内療法への取り組みと、マイクロスコープの応用について話をさせていただく。少しでも先生方の臨床の役に立てれば幸いである。

依頼講演

52 経営

幸せな職場のつくり方

How to create a happy workplace



勝部 義明 KATSUBE Yoshiaki 医療法人幸恵会カツベ歯科クリニック

1997年3月 明海大学歯学部卒業
 1997年4月 ミナミ歯科クリニック勤務
 2003年5月 ミナミ歯科クリニック退職
 2003年6月 カツベ歯科クリニック開業

「私たちに関わる全ての方々に、笑顔あふれる幸せで楽しい生活を提供します」という共通の理念を元に、治療に対して、患者に対して、職場の良好な人間関係に対して真摯に向き合う一生懸命なスタッフたちが集うカツベ歯科クリニック。しかし、最初から全てがうまくいっていたわけではない。一時は院長の私が方向性を見失い、毎日スタッフの顔色を伺い「きちっと言うべきこと」を言えていないがためにサービスのレベルが低下し、院内に良くない雰囲気が漂ったこともあった。本セミナーでは、現在の幸せな医院を作り上げるに至ったターニングポイントや、院内での具体的な取り組みについて、実際の経験談を基にお話する。次のような課題をお持ちの方は是非、参加いただきたい。・スタッフが自発的に動く雰囲気にしたい。・皆を引っ張るリーダーになりたい、育てたい。・スタッフが院長に不満、院長はスタッフに不満を感じている。・スタッフとともに魅力のある医院を作っていきたい。

信頼関係を構築する質の良い会話のためのスキル

Skills for quality conversation to build mutually trusting relationships



濱田 真理子 HAMADA Mariko H.M's COLLECTION

1991年3月 日本大学歯学部附属歯科衛生士専門学校 卒業
 1991年3月 財団法人日本歯科研究研修協会 入職
 1994年3月 財団法人日本歯科研究研修協会 退職
 1994年4月 有限会社エイチ・エムズコレクション 代表取締役
 2020年6月 現在に至る

歯科医療機関に対する患者さんの欲求水準も高度化多様化してきた。昔はメインで使用していたコミュニケーションツールは【電話】【対話】だった。この数年で新しいコミュニケーションのツール(チャット・メッセージ・ライン他)が開発されている。全てITの進化、社会の変化によって起きているこの流れはこの先も変わらないと考えられる。しかし今は【電話】や【対話】以外のノンバーバル(非言語)で患者さんと予約・遅刻の連絡できる手段も増え生活者や患者視点では非常に便利な時代になった。2003年から開始した全国の歯科医院に通院されている患者さんの生の声を集める【患者満足度調査】と大手企業と共同で行う【生活者向け意識調査】の分野で特に‘コミュニケーション’に関わる評価の影響が医療機関の総合評価や患者さんの定期来院の数字にも大きく関わるようになった。当日は短い時間ではあるが、生活者のコミュニケーションの意識の変化と【何故、コミュニケーションが質の高い医療を提供する際に大切か?】についてのかかわりをご紹介させていただく。詳しいコミュニケーションの技法に関しては続く素晴らしい講師陣にバトンをつなげたい。Chapter 1:生活者と医療機関のコミュニケーションの変化, Chapter 2:コミュニケーションが患者に与える影響, Chapter 3:患者が医院の顧客になる医療機関の対応

伝えかた改革

～臨床現場における伝え方のコツ～

Reforming your way of communication

—Tips on how to communicate in the clinical setting



柴原 由美子 SHIBAHARA Yumiko 柴原歯科医院

2005年3月 九州大学歯学部 卒業
 2005年 くらとみ歯科クリニック(福岡県北九州市)勤務
 2014年 柴原歯科医院(長崎県)ほか、複数医院に勤務

日常臨床において、患者さんをはじめ、院長やスタッフ間におけるコミュニケーションに悩む医療者も多いのではないだろうか。「自分の伝えたいことが、相手に伝わらない」もどかしさに苛立ちを覚えたり、人間関係を築く限界すら感じ、退職に至るケースも珍しくない。私は数年前、患者さんや世代が違うスタッフへの対応で行き詰まりを感じたことを機に、言葉や人間の心理について学び、実践を通して多くの気づきを得た。特に驚いたことは、心と行動に「言葉」が多大な影響を与えることである。日常で無意識のうちに行っている「伝え方」が、相手との関係を悪化させる一因になっている可能性も否めない。また、円滑なコミュニケーションで良好な人間関係を築くことは、何よりも自身のストレスを減らし、仕事への楽しさを見出すことにも繋がる。患者さんの心身をサポートする医療者が、穏やかな精神状態で過ごすためにも、自身のコミュニケーションを見直すことは一助となる。今回は、現場でよく見かける事例を用いて、具体的な「伝え方」のコツを解説する。より効果的な「伝え方」を皆様と一緒に考え深め、明日からの臨床でお役に立つことができれば幸いである。

難しい患者さんとのコミュニケーション

Communication with difficult patients



井上 和 INOUE Kazu K's seminar 主宰

1980年3月 東京都歯科医師会附属歯科衛生士学院卒業

1980年4月 都内保健所勤務

1985年 臨床を続けながらフリーランスとして活動を始める

私たちはう蝕や歯周病といった生活習慣病を扱っている。喫煙や甘味の摂取など、やりたいことをやめさせて、きちんとした毎日のブラッシングのように、あまりやりたくないことを習慣化させる必要がある。既製のプリントをただ渡すだけで行動が変わることはほとんどなく、私たちとのコミュニケーションによって行動変容を行う。コミュニケーションの知識と技術は必須である。中には難しい患者もいる。そもそもチェアに座り眉間にシワをよせ、腕組みをし、目を閉じ足を組み、誰の話も聞いてやるもんかという無言のメッセージを送ってくる人。また、いつも笑顔で「はいはいはいはい、その通りね、いい話を聞かせてもらったわ、ちゃんとやらなくちゃね」と言っているけれど、その説明はもう何年も何度もしている。聞いてくれているようで全く聞き入れてくれない人。そして、全く目を合わせず、どんよりとした雰囲気では声は聞き取れず、どんな質問にも「さあ…」とか「やあ…」と2文字くらいの返答しかしてくれなくて、何を切り口に話をしたらいいのかさっぱりわからない人。こんな人たちとどうコミュニケーションを交わせばよいのだろう。どんなタイプの人にも有効なコミュニケーションは存在しない。今回は難しい患者さんとのコミュニケーションについて例をあげながら、問題解決のためのヒントについて解説する。

コミュニケーションの質を変える人間力

Resourcefulness to change the quality of communication



水木 さとみ MIZUKI Satomi 医療法人社団信和会 ミズキデンタルオフィス

1982年3月 法政大学卒業

1985年3月 日本歯科大学付属歯科専門学校歯科衛生士科 卒業

患者さんとのコミュニケーションをしていくなかで、時に苛立ちを覚えたり、不安が生じたり、嫌悪感を抱いたりすることはないだろうか。こうした感情は、声のトーンにも反映し、確実に患者さんに伝わっていくことが知られている。患者さんもまた、同様の感情を抱き、心を閉ざし、話す意欲をなくしていく。このことは、こちらの心理状態がいかに患者さんに影響を与えるかを示唆するものである。心身医学では、医療面接に際し“治療的自己”の重要性をあげている。治療を施す者の人格や人柄そのものが、患者さんの心を打つものがあれば、患者さんとの信頼関係が深まるばかりではなく、治療効果までも促すことができるというものである。診療をしていく上で、様々な患者さんに遭遇し、時にストレスfulになりながらも、私たちは高い目的に向かって進まなくてはならない。本セッションのテーマである「人間力を磨く」という観点から、とりわけ医療従事者としての人間力を養うために、そのエッセンスを伝えたい。それは必ずや患者さんとの絆を深め、治療や予防における患者さんのモチベーション強化に繋がっていくことが期待されるはずである。

LOTに有効なメカニクス

Effective mechanics for LOT



松崎 浩成 MATSUZAKI Hiroshige 松崎歯科

1989年3月 明海大学歯学部卒業

1989年4月 静岡市オリエント歯科

1994年12月 水戸市 松崎歯科

一般臨床に矯正を取り入れる治療が日常的になってきた。とくに補綴前処置として、1歯から数歯の位置異常の改善は、咬合の安定、審美的改善、歯周組織の健康の安定、低侵襲治療を成し遂げるには有効な治療方法である。近年、アライナー矯正、ストレートワイヤーテクニックなど、新しい概念に基づいた矯正治療方法が臨床に取り入れられるようになってきたが、全ての症例に適用され、同じような治療結果を得ることができるかという点では、完全に確立されたものではないといえる。下顎前歯の叢生症例など、適応症例によっては効果的治療結果を得られるようであるが、十分な固定源を得られにくいLOTにおいては、応用範囲が非常に狭くなる。よって、やはり矯正治療の基本ともいえる生体力学的考え方を基本に診査・診断・治療計画に基づいた装置による治療方法を選択するべきであり、必然的にワイヤーベンディングという過程は避けて通れないといえる。そのような概念に基づき、LOTに有効なメカニクスについて、生体の生物学的反応なども考慮した応用方法、また、従来矯正治療の大きな要素であった固定の概念が、TADの出現により変化し、より確実な歯の移動が可能になった点などに触れ、日常臨床に有効なメカニクスを紹介する。

診療に役立つ部分矯正のポイント

～部分矯正でどこまで治せるか～

Key points of clinically practical partial orthodontics

—How far can we go with partial orthodontics?



米澤 大地 YONEZAWA Daichi 米澤歯科医院

1996年3月 長崎大学歯学部 卒業

矯正治療は歯の位置を動かすことができるため、審美的にも、歯周病学的にも、補綴学的にも有利に働くことが多い。歯の位置是正を全顎矯正で行うことは理想的だが、MIの観点から、部分矯正で行うことができるか検討する必要がある。また、患者の希望により全顎矯正が不可能な場合、部分矯正によって代用を検討することもある。しかし、近年、不適切な部分矯正の適用による不十分な治療を散見することがある。このような治療結果を防ぐため、部分矯正か、全顎矯正か、その判断基準となる指標が必要である。矯正治療を治療計画に介在させる目的には、歯周病学的環境改善、咬合学的改善、審美性の改善がある。清掃性を確保することは部分矯正によっても可能であるが、保存が難しくなった歯を抜歯するような矯正治療は全顎矯正によって達成できることが多い。審美性の診断項目として、口元の突出などの問題があるか、上下顎骨の不調和(骨格性2級、骨格性3級)の問題があるか、歯列不正によるスマイルラインの不調和などがあるか、について部分矯正か全顎矯正か判断している。歯列・咬合の診断項目として、顎関節や周囲組織に症状があるか、下顎の垂直的偏位・水平的偏位があるか、臼歯部欠損により咬合支持を喪失しているか、犬歯の位置・形態およびアンテリアカップリングに問題があるかを中心に診断している。本日は症例を供覧し、その基準の勘所を提示したい。

包括歯科臨床における LOT の役割

The role of LOT in comprehensive dental care



筒井 武男 TSUTSUI Takeo 筒井歯科・矯正歯科医院

2010年3月 昭和大学歯学部 卒業
 2011年4月 愛知学院大学歯学部歯科矯正学講座 入局
 2014年4月 筒井歯科・矯正歯科医院 勤務
 2017年10月 日本矯正歯科学会認定医 取得
 2019年4月 愛知学院大学歯学部歯科矯正学講座招聘教員

限局矯正治療 (Limited Orthodontic Treatment: 以下 LOT) は、数歯のみの移動を行うことで咬合の確立、補綴治療の前処置、歯周組織の改善などを目的として行われる。歯科臨床を行う中で歯を動かすか否かで患者さんに加える侵襲も大きく変わるため、歯牙移動はとても重要なものだと感じている。近年は、歯科矯正用アンカースクリューを用いることによりメカニクスが簡素化され、LOT がより身近なものになってきている。その中で、従来からのマルチブラケット装置・アライナーの併用・アンカースクリュー単独とエラスティックの組合せなど様々なメカニクスが考えられている。しかし、歯牙移動に伴う作用反作用・固定源の確保・歯周組織変化など矯正治療を行う上で普遍的なものは変わらないため、治療を進める中で上手くいかないこともあるのではないだろうか。今回、実際の治療経過を通して、当院で行っている LOT や歯牙移動のポイントなどを見ていただくと幸いである。

こんな時どうする？ 矯正治療の応用法
～実践臨床テクニック～What to do in such cases? How to apply orthodontic treatment
—Practical clinical techniques—

大串 奈津貴 OKUSHI Natsuki 医療法人ハートスマイル歯科クリニック

2000年3月 鶴見大学歯学部卒業
 2000年4月 九州大学歯学部附属病院勤務
 2005年3月 九州大学歯学部大学院卒業 歯学博士取得

一般開業医 (GP) は、小児から高齢者まで幅広い層の患者に対し日々診療をしているが、その患者の口腔内の状態によって治療計画を立案しなくてはならない。永久歯列では残根状態の歯や傾斜した歯、歯列から逸脱した歯など治療計画を考える際に悩む状況も多い。このような状況の改善に矯正治療 (全顎矯正・MTM) を取り入れることができれば治療計画の幅は広がり、歯の保存や歯周環境の改善、そしてより審美的な治療が可能となる。しかし、口腔内が崩壊していた患者に対し矯正や補綴治療を行い口腔内の改善ができたとしても、その状態を長期的に維持安定するには患者・歯科医師双方が細心の注意を払って取り組まなければならない。すなわち、そのような状況に陥る前の若い頃からのアプローチが重要だと考える。不正咬合を早期に発見できるのは GP の役割であり使命であろう。歯並びについて相談された時に、かかりつけ医が適切なアドバイスや対応ができないことで口腔内の状況を悪化させる可能性があり、患者や保護者からの信頼関係が損なわれてしまう可能性がある。そこで今回は、歯列や歯牙の状態に問題のある永久歯列での MTM について「明日から使える実践臨床テクニック」から、小児・成人と不正咬合を発見し、矯正治療を用いてアプローチを行った症例を通して、ライフステージに合わせた「GP だからこそその矯正治療」について少しでもお役に立つことができるようにお話しをさせていただく。

萌出障害に取り組むための視点と注意点

Perspectives and cautions to tackle eruption disorders



石谷 徳人 ISHITANI Norihito 医療法人 デンタルキッズ イシタニ小児・矯正歯科クリニック

1998年3月 鹿児島大学歯学部 卒業
 1998年4月 鹿児島大学歯学部小児歯科講座 入局
 2008年3月 イシタニ小児・矯正歯科クリニック 開業
 2018年4月 鹿児島大学歯学部臨床教授

小児歯科の日常臨床において、子ども達の歯列・咬合異常への対応は、大変重要な部分を占めているが、これらの対応の基本は、歯の萌出現象を利用するものといっても過言ではない。歯の萌出の調査研究で世界的に有名な小児歯科医モーリー・マスター博士は「歯の萌出とは、発生部位から機能する位置まで、顎骨の中で起こる歯の生理的な移動である」と述べている。成長発育期の包括的な口腔管理では、機能的かつ審美的な永久歯列・咬合の完成が目標となるが、そこに至る道のりは必ずしも平坦なものではない。特に永久歯の場合、「萌出障害」という言葉通り、長期間の萌出プロセスの中で機能的に咬合するまでには幾多の障害が待ち構えていることがある。もちろん、経過観察のみで事なきを得る場合もあるが、中には埋伏歯となり、隣在歯の歯根吸収をきたすなどして、将来の咬合育成に大きく影響する場合も見受けられる。ゆえに、かかりつけ歯科医は継続的な口腔管理の中で萌出障害の芽を早期に発見し、萌出遅延等が認められれば対応法を検討するとともに、自院単独で対応できない場合には各専門医と速やかに連携をとることが求められる。本講演では、萌出障害の中でも特に重要と考えている永久歯の萌出遅延から埋伏における各種対応について、私が実践している基本的なマネージメントから牽引装置の調整例までをお話したいと思う。

小児歯科はチーム医療
～それぞれの役割～Pediatric dentistry is a team medicine
—The role of each professional

土岐 志麻 TOKI Shima とき歯科

1994年3月 北海道医療大学卒業
 1999年3月 北海道大学大学院歯学研究科歯学専攻博士課程修了
 1999年4月 北海道大学小児歯科学講座助手
 2000年4月 とき歯科開業

医療は、どの分野においてもチームで行うことが大切であることを私達は十分承知している。歯科医師は、歯科衛生士、歯科技工士、歯科助手、受付、クリーンスタッフ(消毒や掃除などの担当)など多くのスタッフと一緒に診療している。例えば、患児と保護者が来院して最初に顔を合わせる受付スタッフが「いつもはお母さんと来院しているが今日は祖母と来院した。」とメッセージを送れば、「何か生活に変化があったかもしれない。対応に気をつけなければ。」と診療室内のスタッフが感じることができる。この例では母親ががんで入院したことがわかった。大きく生活環境が変化した子供は、様々なストレスから普段の治療ができなくなったり、思いもよらない症状(ぜんそくなど)が起こることもある。子どもの精神的な状況を知ることはさまざまな医療事故を防ぐためには重要である。その情報はチームで入手し、共有し、診療の際に全員で用いることができなければならない。小児歯科では保護者も重要なチームの一員である。患児は保護者が「歯科医院へ連れて行こう」と思わなければ来院できない上、家庭での生活習慣が子どもの口腔内環境に大きく左右する。保護者にチームの一員としてどのような役割を担ってもらうのか、大きなチーム作りとそれぞれの細かい役割について検討する。

63

小児歯科

子どもの口腔機能発達から健康を考える ～健康寿命を延ばすために小児期からのアプローチ～

Considerations on health from the perspective of children's oral function development
—A childhood approach to extending healthy life expectancy



中村 佐和子 NAKAMURA Sawako 医療法人社団瑞芳会 中村歯科医院

1987年3月 鶴見大学歯学部卒業
1999年3月 日本顎咬合学会かみ合わせ認定医取得
2009年12月 日本小児歯科学会専門医取得
2012年12月 日本大学松戸歯学部歯学博士取得・小児歯科兼任講師
2017年2月 日本臨床補綴学会顎関節とかみ合わせ認定専門医取得

超高齢社会のわが国において、健康寿命の延伸は、国の医療費削減に繋がると期待されている。幼少期からの正しい口腔機能発達が健康寿命の延伸を左右する重要な要素である。しかし、最近の小児は、咀嚼・嚥下の発達不全、口呼吸を多く認め、その小児の口腔内には不正咬合が多々認められることが現状である。食物の十分な咀嚼並びに健全な咬合は、心身の成長の促進、脳の活性化とリラックス作用、食物の発がん物質の発がん性の減弱、運動機能の向上、脳の損傷や老化のリハビリテーション効果などにつながると報告されている。そのため、小児期に正常な口腔機能の発達を身につけていれば、心身ともに健康な人生、老後を迎えられ、健康寿命に影響を与えることが考えられる。我々歯科医療従事者が早期に対応することで、本来持っている小児自身の成長発達を軌道に乗せ、口腔機能発達不全症を予防・改善することが期待できる。小児の口腔機能発達不全を早期に見つけるのは我々歯科医の使命である。その責任ある役目を果たすために、小児の口腔機能発達不全の現状や原因を考え、対応や予防方法について考えてみたい。

依頼講演

64

顎関節症

難症例から考える顎関節症治療の基本 —症例より見えてくるもの—

Basics of TMJ treatment based on difficult cases



島田 淳 SHIMADA Atsushi 医療法人社団グリーンデンタルクリニック

1987年3月 日本大学歯学部卒業
1991年4月 日本大学歯学部助手(補綴学教室局部床義歯学講座)
1999年12月 東京歯科大学講師(スポーツ歯学研究室)
2005年4月 医療法人社団グリーンデンタルクリニック理事長
2018年4月 神奈川歯科大学臨床教授

現在、顎関節症は適切な初期対応を行うことで、その多くは比較的早期に症状の改善、消失に向かうことがわかっている。しかし、その一方で、症状が慢性化し、難治性となる症例も存在する。この様な難症例を考える時に、その症例が本当に顎関節症なのか診断を見直すことが重要であるが、顎関節症と診断しても咀嚼筋、顎関節の器質の問題だけでなく、特に痛みに関しては心理社会的問題や患者のパーソナリティなどが背景にある場合も多く、治療を行うにあたり、様々な要素を考えなければならない。その様なことから、近年では、難症例に対し、セルフケア、運動療法に加え、薬物療法、認知行動療法など多彩な対応が求められている。しかし、実際の難症例に対峙した時に、何が問題なのかをもう一度見直すことで解決の糸口が見えてくる場合も多い。すなわち、器質的な問題に対しては、顎関節への負荷軽減と機能回復、心理社会的問題に対しては、患者の話をよく聞き、何が問題となっているのか、何をしたいのかを確認し直し、どうしたら良いかを一緒に考えることで、事態の打開が図れることもある。すなわち、難症例はいろいろな問題が複雑に絡み合っているが、実は、根気よく基本的な対応を積み重ねていくことで症状が改善する症例も多いのではないかと考えている。今回は、実際の難症例について、隠れている問題をあぶり出すことにより顎関節症治療の基本について考えてみたい。

オクルーザルアプライアンスを応用した顎関節症の治療

—あなたのアプライアンスはなぜ効かないのか—

Treatment of TMD with application of occlusal appliance

—Why your appliance is not effective



石川 忠 ISHIKAWA Tadashi 石川歯科医院

1980年3月 日本歯科大学歯学部卒業
 1984年3月 日本歯科大学歯学部歯学研究科(歯科補綴学専攻)終了
 1984年4月 日本歯科大学歯学部歯科補綴学教室第1講座入局(助手)
 1986年4月 日本歯科大学歯学部歯科補綴学教室第1講座講師
 2003年4月 石川歯科医院(東京都板橋区)勤務

顎関節症は病態が多様で、多くの因子が複雑に関与している。そのためメカニズムの解明が困難であり、それが一つの要因となつて、これまで種々な考え方や立場に基づく多くの治療法が実践されてきた。1960年代から80年代中盤にかけては咬合を重視する考え方が主流であったため、スタビライゼーションスプリントに代表されるオクルーザルアプライアンス(以下OAと略す)が、顎関節症の診断・治療装置として最も一般的に用いられてきた。しかし、OAの長期使用に伴う弊害が問題視されるようになり、さらに80年代中盤以降は、顎関節症の原因論が咬合に偏重していたことを見直す動きにも押されて、OAの存在感が薄れ、その後米国国立衛生研究所から顎関節症と咬合との関連を否定する声明が出されるに至り、OAを否定する風潮すら生まれた。現在のところOA療法は、顎関節症治療の第一選択として推奨される保存・可逆療法の一つとして定着しているといえる。演者は、大学卒業以来ミシガン大学型スプリントを応用したOA療法による顎関節症の治療に携わってきたが、その間来院した初診患者で適切なミシガン大学型スプリントを装着した者には一度も遭遇したことがなかった。その経験から、OAが正しく応用されていないために不当に低い評価を受けているという思いを常に有していた。講演では、不適切なOAの具体例を示すとともに、OA療法を行う際の臨床的な要点を解説する。

顎関節症治療に必要な思考力

～構成組織の形態と構造と機能～

Cogitation required for TMJ treatment

—Morphology, structure and function of component tissues



松島 正和 MATSUSHIMA Masakazu 神田歯科医院

1990年 日本歯科大学卒業
 2003年 医学博士号取得(日本大学医学部)
 日本顎咬合学会会員
 日本歯科大学生命歯学部保存学教室非常勤講師
 日本歯科大学新潟生命歯学部補綴学教室非常勤講師

私たち歯科医師の専門領域は顎口腔系である。私たちは臨床の現場で目を皿のようにして、口腔内の少しの変化も見逃さず歯科治療を行ってきた。しかし、また一方、顎口腔系を的確にとらえる際には、肉眼で直視することが不可能な顎関節を詳細に理解していることも不可欠である。なぜならば、ヒト口腔組織のあらゆる運動は、側頭骨と下顎骨の間でも営まれるからだ。私たちは、臨床の中で、今回の問題点はどの考え方を使えば解けそうなのかを予測して実行し、さらにその結果を検証できる論理的思考力を養うことが大切である。そのためには、関連する諸組織の「形態」と「構造」と「機能」を熟知することが必要不可欠だ。今回、私は動画等を多数用いて、顎関節症治療のみならず、多数歯にわたる有歯顎、無歯顎の補綴治療を行う上でも、本当に大切な基礎となる項目を解説したい。生体は実に精巧かつ合理的にできている。顎口腔系の「形態」と「構造」と「機能」が解ると、臨床の幅は飛躍的に広がる。本日の私の話が、皆様の明日からの臨床に役立てば大変うれしく思う。

67

顎関節症

不良な咬合とその障害 ～顎口腔系との係わりから

Defective occlusion and its disorders
—with consideration for the stomatognathic system



永田 省藏 NAGATA Shozo (医) 永田歯科クリニック

1979年3月 日本歯科大学歯学部
1980年4月 熊本市栢原ビル歯科診療所勤務
1985年9月 熊本市にて開業
2005年12月 現在地に移転開業

これまでの顎口腔系の分野では、研究、報告などが繰り返して行われてきたが、学術書や誌上発表を紐解いても明確な解答を得ないことも少なくない。例えば、炎症や力によって障害を受ける歯牙周囲組織では、絡み合った病態の見方や予後の見通しなど、病態を前に処置の迷いも多いものだ。また、下顎位やアンテリアガイダンス問題、さらには偏咀嚼やパラファンクション、TCHなどが及ぼす弊害など、このような臨床の実態に、どのような対応をしていくべきなのだろうか？ それら临床上の課題には、多くの例で『咬合』という問題に、よりよくアプローチしていく必要を感じている。今回は、解らない臨床ながらも、念頭に置いて見てきた諸問題から、顎口腔系としての捉え方の一端とその対応を考えてみたい。

依頼講演

68

TCH

TCH マネジメントとリハビリトレーニングで治す顎関節症

TMD Treatment with TCH management and rehabilitation training



木野 孔司 KINO Koji 佐藤歯科今戸クリニック

1976年3月 東京医科歯科大学歯学部卒業
1980年3月 東京医科歯科大学歯学部大学院歯学研究科口腔外科学専攻修了
1980年7月 東京医科歯科大学歯学部口腔外科学第一講座助手
2000年4月 東京医科歯科大学歯学部附属病院顎関節治療部部長 助教授
2015年3月 同退職

最近ではTCHをご存じの先生や一般の方が増えてきた。私的に開いている「木野顎関節研究所」ホームページの中の「問合せコーナー」に質問を寄せられる患者さんや開業医の先生方がしばしばおられる。またご紹介患者さんの報告においても説明なしでご理解いただけることが多くなった。だいたいTCHの概念が広がりつつある。われわれは顎関節症の原因追求という調査研究の中でTCHの病因性に気づき、多因子疾患と呼ばれる顎関節症の原因の中でTCHが最大の病因であることを突き止めた。それまでは各種治療方法をいくつも採用したが、効果が上がらず慢性に経過する、あるいは再発を繰り返す症例が多々あった。こういった症例の多くでTCH是正が病因治療になることも判明した。またTCH是正と並行して、われわれが「リハビリトレーニング」と呼んでいる、痛みを起こす自主トレーニングを患者自身に行わせることで、病態改善をさらに早期にはかれるようにもなった。これらの治療方法を開始してから20年近くになる。しかし最近、開業医の先生から「TCHの是正を指導したが期待したようにTCHが抜けない」あるいは「強制開口訓練は患者になかなか行わせられない」といった声を聴くようになった。そこで本講演では、TCH是正法の詳細およびリハビリトレーニングの必要性の詳細および注意すべきポイントに的を絞ってお話しさせていただく。

69 TCH

臨床に取り入れる TCH コントロール —100歳まで自分の歯で—

Incorporating TCH control into clinical practice
—To keep your teeth until the age of 100 years



齋藤 博 SAITOU Hiroshi サイトウ歯科

1976年3月 東京医科歯科大学歯学部卒業
1977年5月 サイトウ歯科開業

「生涯自分の歯を使えるようにする」ことを目標にして、43年間日常歯科診療に携わってきた。その間、目標を現実にするため、歯周病を管理する「ペリオクリーニング」の考案、自分の望む補綴物を作るハンドメイド化などを推進してきた。3カ月毎に長期に亘る歯周病管理を行っていると、歯周ポケットの管理だけでは管理不能な患者に気づき始めた。そこで、2004～2009年に亘り、東京医科歯科大学病院顎関節治療部部長だった木野孔司准教授と共同で、顎関節症治療効果が学問的に確かめられているTCHコントロールを当院の患者に試験的導入した。その結果、食事・嚥下・会話以外の時に、上下の歯が触れたり、強く噛んだりすることで生じる力を軽減でき、顎関節症だけでなく虫歯・歯周病管理に繋がることが判明したため、この効果を社会に広めるために、2010年には「次世代の顎関節症治療を考える会」を創設して広報活動を開始した。一方、当院では、事前に全ての患者さんのTCHリスク分類を行い、TCHリスク3a3bに該当する患者には、事前にTCHコントロールを行い、顎位を安定させてから歯科治療を開始している。このことで、咬合違和感の発症を未然防止するだけでなく、生涯自分の歯を使うことに繋がる可能性も大きくなった。

依
頼
講
演

70 NCCL

アブフラクション 30年目の再検証

Reexamination for a case of 30-year-long abfraction
—Fact or myth?



黒江 敏史 KUROE Toshifumi 黒江歯科医医院

1993年3月 東北大学歯学部卒業
1993年4月 東北大学歯学部歯科補綴学第二講座
1997年11月 University of California School of Dentistry Biomaterials Science 客員研究員
1999年5月 北海道大学歯学部歯科補綴学第二講座／高齢者歯科
2009年12月 黒江歯科医医院

Grippo がアブフラクションという用語を提唱してから今年で30年になる。教科書にも記載され、歯科医師・歯科衛生士国家試験にも出題され、我が国ではアブフラクションは事実のように扱われている。しかし、海外の文献レビューでは「アブフラクションを支持する確実な臨床的エビデンスはなく、未実証の仮説である」と結論づけられている。アブフラクションは歯科においてもっとも大きく見解が分かれているトピックの一つかもしれない。アブフラクション提唱当時の研究結果では、咬合荷重で歯頸部に応力が発生することも、応力で歯頸部歯質が破壊することも実証されていなかった。そのため、当時のアブフラクション仮説の実態は、科学的根拠の乏しい専門家の意見であった。しかし、この時代は歯科にEBMが入ってくる前で、アブフラクション仮説は厳しい検証を受けることなく急速に広まり、定説のごとく扱われるようになった。その一方で、新たな研究テーマを求めていた研究者達は検証を始め、21世紀に入るとアブフラクションを扱った基礎・臨床研究論文が続々登場してきた。その大半は否定的な結果であったため、現在の文献レビューは前述の結論となっている。2021年の時点でアブフラクションを肯定・否定いずれの立場を取るにしても、蓄積された知見をアップデートしておく必要がある。本講演では30年の変遷を振り返り再検証を行う。

71 審美修復

コンポジットレジンを用いた審美修復の臨床

Clinical practice of esthetic restoration using composite resin



宮崎 真至 MIYAZAKI Masashi 日本大学歯学部

1987年3月 日本大学歯学部卒業
 1991年3月 日本大学大学院修了(歯学博士)
 1991年4月 日本大学歯学部・助手
 2003年4月 日本大学歯学部・講師
 2005年4月 日本大学歯学部・教授

依頼講演

う蝕に関する知見の蓄積あるいは接着技術の飛躍的向上によって、Minimal Intervention という修復処置の方向性が示されている。これに伴って、歯質接着システムを併用したコンポジットレジンの臨床使用頻度が増加するとともに、これに関するエビデンスの蓄積が精力的に行われている。現在では、優れた歯質接着システムを用いることによって、光重合型コンポジットレジンを用いることによって、機能性ととも審美性をあわせ持つ歯冠修復処置を可能にしている。また、その適応症は前歯の歯冠破折などや臼歯部咬合面あるいは隣接面を含む比較的大型窩洞へと範囲が拡大している。その背景には、優れた機械的性質と良好な審美性を発揮するコンポジットレジンの登場と、これを扱う臨床テクニックの発展が挙げられる。本講演では、歯質接着技術の発展とともに進化した歯冠修復処置について解説するとともに、コンポジットレジン修復の臨床応用についてレイヤリングテクニックを行う際の基礎理論を解説し、審美修復の臨床について解説を加える。

72 審美修復

デジタルデンティストリーにおける審美修復治療の今と未来の展望

Present and future prospects of esthetic restoration in digital dentistry



北原 信也 KITAHARA Nobuya TEAM 東京 ノプレストラティブデンタルオフィス

1989年3月 日本大学松戸歯学部卒業
 1992年9月 港区に北原歯科医院開業
 2012年7月 医療法人社団聖功会 理事長
 2012年4月 TEAM 東京 ノプレストラティブデンタルオフィス院長

昨今、デジタルデンティストリーの潮流は世界に拡がりを見せている。他分野においてはすでに私たちの日常生活も変わるほどデジタル化が進行し、AI(人工知能)を使った、自動車の自動運転装置など未来の話のようだが、現実に目の前に展開しはじめている。その一方で、歯科治療はテクノロジーの発展の恩恵を受けることなく、いまだにアナログが主流である。日進月歩の医療分野でのデジタル化は医療者側だけでなく患者へも様々なメリットをもたらすと考えられるが、特に現在最新の材料であるジルコニアを使った補綴治療は、CAD/CAMでのみ製作することができるため、すでにラボサイドではデジタル化が始まっているといえる。一方で私たちチェアサイドでは光学印象装置(口腔内スキャナー)の市場がようやく活発化し、シリコンなどの印象材を使った”印象”という患者の苦痛が今まさに解放されようとしている。大変喜ばしい状況になっているとはいえ、口腔内スキャナーの限界、精度等、完全に印象材をなくすにはまだまだ改良の余地があることも事実である。現状では途上と言えるデジタルデンティストリーは歯科の未来を大きく変えるものになることには間違いはない。今回、自身の経験してきた口腔内スキャナー使用による現状の問題点から、将来にわたるデジタルデンティストリー全体像とはどういったものか、その展望についても考察したい。

日常臨床に活かすコンポジットレジン修復

Composite resin restorations for daily clinical use



飯田 真也 IIDA Shinya いいだ歯科医院

2006年3月 愛知学院大学歯学部 卒業
 2007年3月 愛知学院大学臨床研修課程 修了
 2007年4月 小島歯科 勤務
 2011年4月 いいだ歯科医院 勤務

Minimal Invasive の考え方が浸透して久しく、従来よりも低侵襲な治療が受け入れられやすい昨今、その代表格であるコンポジットレジン (CR) 修復にいま再び注目が集まっている。CR 修復は低侵襲に加えて再修復も可能であり、さらに歯冠色を有しているため審美的にも有利である。他にも金属アレルギーの懸念や近年における金属価格の高騰など様々な要因がCR 修復を選択する理由として存在している。それではCR 修復においてはどのような修復結果が「成功」といえるだろうか。端的に述べれば「歯質との高い接着強さを獲得したうえで、審美性も担保されている修復結果」であることが望ましい。そのような良好な治療結果を望むのであれば確実な腐除去、術野の防湿処置、接着操作、天然歯形態を模倣した充填操作、確実な光重合、形態修正、研磨など数多くの大切な要素が存在する。決して小さく介入するから処置が簡単な訳ではなく、多くのことに配慮しながら処置を丁寧に進めなければならない。本講演ではそれらステップの解説とともに筆者の行っている工夫について症例を交えながら解説したいと思う。

依頼講演

全身に災いをもたらす歯周病、健やかなお口が健康長寿の秘訣！

A healthy mouth is the key to a long and healthy life!



西田 互 NISHIDA Wataru にしだわたる糖尿病内科

1988年3月 愛媛大学医学部卒業
 1994年9月 愛媛大学医学部助手
 1997年4月 大阪大学助手
 2008年4月 愛媛大学大学院医学系研究科特任講師
 2012年8月 にしだわたる糖尿病内科開院

私は内科医であるが、子ども時代から歯医者さんが大の苦手だった。ところが、今から10年前、生まれて初めて歯医者さんに定期通院するようになると…あら不思議、体は痩せ始め、血圧と血糖値がスルスルと下がったのだ！ この時初めて、私は自分の体の変化を通して、「健口」が全身の健康につながっていることを理解しました。お口の中をきれいに整えれば、間違いなく糖尿病は皆さんの体から、遠のいていく。なぜ、そんなことが起きるのか？ 本日は糖尿病専門医の立場から、わかりやすくお話しする。あわせて、私たち日本人が置かれた「悲しいお口の現状」についてもご紹介したい。信じられないかもしれないが、日本人は80歳を超えると2割以上もの人々が「歯無し」になってしまう。お口のケアをおろそかにすると、50歳の後半から奥歯が抜け始め、80歳になる頃には歯が1本も残っていないという、不幸な事態を招いてしまう。これでは、人生の後半に美味しい食事を楽しむこともできない。そして、歯が無い人々はバランス感覚を失い、転倒して骨折し、寝たきりまっしぐらになることが分かっている。この悲しい連鎖は、何としても断ち切らねばならないが、決して難しいことではない。歯医者さんに定期的に通い、日々正しいお口の手入れに取り組めば、「健口から健幸」への道のりが開け、人生100年を謳歌できる！

なぜ歯周病になるの？ 歯周病の最新病因論

Why do we have periodontal disease? The latest insights on etiology of periodontal disease



天野 敦雄 AMANO Atsuo 大阪大学歯学研究科予防歯科学

1984年3月 大阪大歯 卒業
 1992年6月 ニューヨーク州立大バッファロー校歯 博士研究員
 1997年4月 阪大歯・障害者歯科治療部 講師
 2000年4月 阪大歯・口腔分子免疫制御学講座 教授
 2015年4月 大阪大学歯学研究科長・歯学部長(2019年3月迄)

「歯周病に何が効きますか？」とよく聞かれる。「この薬、歯ブラシ、歯磨剤、食べ物がいいよ」という答えが期待されている。しかし、塗って・擦って・食べて歯周病が治るなんて魔法を、今の科学は持ち合わせない。病気の治療・予防とは病気の原因を取り除くことである。患者も歯科医も、なぜ歯周病になるのかを知り、病因に立ち向かう智慧をもたなければならぬ。この50年で歯周病の病因論は様変わりした。1970年代に10数種類の歯周病原性菌が歯周病の感染源とされた。2000年にはレッドコンプレックスと呼ばれる3種の歯周病菌が感染要因とされた。今では microbial shift と呼ばれるプラーク全体の高病原化が発症原因とされている。様々な細菌種の協働作業によりプラーク全体の病原性が高まるのである。一方、レッドコンプレックスの存在が microbial shift を起こしやすくしていることも明らかになってきた。歯周病に対峙するには、レッドコンプレックスと microbial shift について知る必要がある。レッドコンプレックスの感染経路、そして microbial shift が起こる原因について詳しく説明させていただく。

心を動かすモチベーション

Moving motivation



小牧 令二 KOMAKI Reiji 美江寺歯科医院

1981年3月 愛知学院大学歯学部卒業

歯周治療の主体はプラークコントロールである。中でも歯肉縁上プラークコントロール、すなわち、ホームケアの確立が治療の成否の鍵を握る。では、ホームケアの確立のためのモチベーションや口腔衛生指導(OHI)において何が重要か。モチベーションに用いる媒体に優位に効果的なものはない。また、ブラッシングにおいても特に有効な歯ブラシやブラッシング方法はない。ホームケアを確立させるためには、歯科医学的な観点からの手技や道具よりも、心理学的観点からのアプローチが必要である。心理学的なアプローチを歯周治療に応用する試みはいくつもなされているが、いまだに最良の答えは見つかっていない。私達は、モチベーションでは「歯を失う」という否定的な表現よりも「健康を維持する」肯定的な表現を用いる。口腔衛生指導(OHI)では「磨けない」のか「磨かない」のかを見極めることから始め、それぞれの状況に応じて患者が心理的に受け入れやすい方法を用いて指導を行なっている。本講演では、ミルトン・エリクソンやアルフレッド・アドラーの心理学を基にしたコミュニケーションスキル、メディカル・ダイアログを単純化、定式化して心理学の知識のない経験の浅い歯科衛生士でも応用できるようにした方法についてお話しする。

77 歯周治療連携

質の高い歯周基本治療で治る！
～威力と意義～

Quality basic periodontal treatment will cure!
—Its effectiveness and significance



牧野 明 MAKINO Akira 医療法人社団まきの歯科医院
1984年3月 東京歯科大学 卒業

歯周治療なくして歯科臨床は成立しない。歯周治療はそれ自体が目的であるだけでなく、補綴処置、インプラント治療等の前に当然終えてあるはずの歯科臨床の基本である。歯周治療が得手不得手に関わらず好きか嫌いかはとわず、あまねく全ての患者さんに提供することは私たち歯科医みんなの当然の責務である。罹患率の高い歯周病ではあるものの、実はその大半は「歯周外科の前準備としての歯周初期治療」ではなく、「質の高い歯周基本治療」によってコントロールすることが可能なのである。歯周基本治療を高いレベルで行えることは大きな意義がある。歯周基本治療に禁忌症はないといってよくあまねく全ての患者さんに対応できる質の高い歯周基本治療は歯周外科の前準備ではなく日常臨床で遭遇する歯周炎の多くはそれで抑制することができる。保存不可能かと思われる重症例において、より有利となることがある。歯周基本治療ならではのきれいな治り方がある質の高い歯周基本治療の結果、歯周組織は長期にわたって良好に安定する、etc.「質の高い」歯周基本治療が実践できるために押えて置きたい知識、マスターしたい技術、またその意義についてできるだけ多くの臨床例とその経過観察を通してお話しさせていただきたい。

依頼講演

78 歯周治療連携

補綴治療に必要な咬合の情報
～歯科衛生士、歯科技工士の連携のために～

Information on occlusion needed for prosthetic treatment
—Collaboration effort by dental hygienist and dental technician



遊亀 裕一 Hirokazu Yuhki (有)山手デンタルアート
1977年3月 日本大学歯学部付属歯科技工専門学校卒業
1988年1月 横浜市にて(有)山手デンタルアート開業
2006年4月～2020年3月、明倫短期大学臨床教授
2009年4月 文部科学省委託事業・潜在的歯科衛生士の再就職促進研修会講師
2017年4月 日本口腔インプラント学会認定講習会講師(現在に至る)

歯科衛生士の皆さんは、私たち歯科技工士の製作する補綴物に対して「いくら適合が良く天然歯そっくりの色再現ができたとしても、支台歯や対合歯の歯周に問題が起きるようでは本末転倒ね」という思いをしたことがないだろうか？ チェアサイドで施す炎症と力のコントロールに対する技工の配慮が貧弱な場合、そのような声を聞くことがある。歯科衛生士と歯科技工士は同じ歯科医療従事者だが、患者さんの見方・見え方が違う。特に歯周に対しては、主に作業模型と向き合う歯科技工士は視野狭窄になりがちである。歯科技工士も患者さん個々の歯周状況を把握した上で補綴物を製作するのが重要と考える。炎症のコントロールに対しては、患者さんのプラークコントロールに関する情報が技工作業に役立つ。力のコントロール(咬合)に対しては、支台歯や対合歯を支えている歯槽骨や歯根膜の情報が重要となる。それは、歯を支えている状況を知ると、補綴物に与える咬合接触箇所、あるいは接触の強さに対しての技工の配慮につながるからである。歯科衛生士と連携し、チェアサイドから模型に現れない各歯の情報が教示されると、炎症と力のコントロールに対応した補綴物の製作につながる。今回は、咬合を中心に口腔内で長く歯周の健康を維持できる補綴物はどのような情報が役立つか、臨床例を提示しながら私の考えを述べる。

歯周組織再生療法の近未来を俯瞰する

A bird's eye view of periodontal tissue regeneration therapy in the near future



村上 伸也 MURAKAMI Shinya 大阪大学 大学院歯学研究科 口腔治療学教室

1984年3月 大阪大学歯学部 卒業
 1988年3月 大阪大学大学院歯学研究科 修了
 2002年2月 大阪大学大学院歯学研究科 教授
 2016年4月 大阪大学歯学部附属病院 病院長
 2019年4月 特定非営利活動法人 日本歯周病学会 理事長

歯根膜中には歯周組織を再生することのできる間葉系幹細胞(歯周組織幹細胞)が成人になっても存在することが明らかになっており、その幹細胞を効率よく活性化することにより、歯周組織再生を誘導できることが臨床的に実証されている。我々は、塩基性線維芽細胞増殖因子(FGF-2)とよばれる成長因子を用いた新規の歯周組織再生剤の開発に産学連携で取り組んできた。その結果、0.3% FGF-2を有効成分とする本邦発・世界初の歯周組織再生誘導剤(リグロス®)が誕生した。加えて、歯根膜中に存在する歯周組織幹細胞数の不足が懸念されるような重度歯周病に対応できる新規歯周組織再生療法を開発することを目的として、脂肪組織に内在する未分化間葉系幹細胞(脂肪組織由来多系統前駆細胞 Adipose tissue-derived multi-lineage progenitor cell: ADMPC)に着目し、ADMPC自己移植による歯周組織再生誘導効果について検討を重ねてきた。臨床研究の結果から、ADMPC移植療法が重度な歯周組織欠損に対して再生誘導効果を示すことが明らかとなりつつある。今回の講演では、これら新規歯周組織再生療法の適応症や課題について概説すると共に、成長因子や幹細胞移植が切り拓く歯周組織再生療法の近未来の展望について、お話したい。

依頼講演

進化し続ける歯周組織再生療法の今

Continuing evolution of periodontal tissue regeneration therapy—its current state



水上 哲也 MIZUKAMI Tetsuya 医療法人 水上歯科クリニック

1985年3月 九州大学歯学部卒業 九州大学歯学部補綴学第一教室
 1987年4月 九州大学歯学部文部教官助手
 1989年4月 西原デンタルクリニック勤務
 1992年11月 福岡県福津市にて開業
 2007年4月 九州大学歯学部臨床教授

進行した歯周病罹患歯において治療の第1選択は非外科による原因除去治療であることはいままでもない。しかしながら到達が困難な部位へのアクセスやより多くのアタッチメントレベルの回復、垂直性の骨欠損の改善などを意図して歯周組織再生療法がしばしば選択される。そして現在では歯周組織再生療法の治療技術は発展し、根尖付近に達する重度に進行した歯周病罹患歯を中長期にわたり保存できることも少なくない。これらの結果を得るための要因は適切な診査診断に始まり、歯周基本治療の徹底度、外科処置の選択と治療技術、そして術後管理とメンテナンスにいたるまで多岐にわたる。一方で我が国においてはいくつかの新しい再生材料、骨移植材が認可され臨床応用されている。個々の症例に応じた適切な材料の選択はいまでもなく重要であるがその評価は術者によって異なる場合もある。また歯周組織再生療法の術式も従来型に比べて低侵襲を謳った術式が主法となりつつある。決定的な違いは患者の不快症状の程度であるが、はたしてその術式による結果の違いはあるのか。これらの混沌とした情報は治療を行う臨床医にその選択を惑わせているのが実状である。そこで今回の講演では現在我が国で行う歯周組織再生療法での再生材料、骨移植材、外科術式をそれぞれ比較し、各々の症例に対する選択応用について考察を加えたい。

81 歯周再生療法

歯周再生療法
—難症例から学ぶ—

Periodontal regeneration therapy
—Learning from difficult cases



申 基喆 SHIN Kitetsu 明海大学歯学部口腔生物再生医工学講座 歯周病学分野

1983年3月 城西歯科大学(現、明海大学歯学部)卒業
1986年8月 城西歯科大学 助手
1992年4月 明海大学歯学部 講師
1999年11月 明海大学歯学部 助教授
2003年2月 明海大学歯学部 教授

歯周組織再生療法は、歯周病の進行停止のみならず、破壊された組織の構造的、機能的再構築が可能のため、正常な口腔機能の維持、回復を目的とした理想的な歯周治療であると考えられる。この歯周組織再生療法は、1980年代のGTR法の導入以来、現在では、エナメルマトリックスタンパク質やヒト塩基性線維芽細胞増殖因子(FGF-2)などの増殖因子を応用した方法など、様々な方法が臨床応用されている。歯周組織再生療法の適応症に関しては、従来から垂直性骨欠損やI～II度根分岐部病変が組織再生効果を得るうえで有利であるとされているが、現在では骨移植術や複数の再生療法の併用などにより、従来では予知性が低いとされてきた症例においても再生療法が適用されるケースが増えてきている。さらに適応症自体も再考されてきており、インプラント治療に関連した骨再生はもとより、裂開状骨欠損、さらには軟組織移植術への応用等、適応症自体が多方面に広がる傾向にある。しかし、適応症を守れば全てのケースで満足な結果を得られるわけではなく、そこには歯周外科手技の良し悪し、用いた組織再生療法特有の術式、さらには術前処置や術後管理の良否等、良好な治療結果を得るための様々な勘所が存在している。この講演では、演者がこれまでに行ってきた歯周組織再生療法のうち、特に難症例に着目し、それらの治療結果から歯周組織再生療法を成功に導くためのポイントについて考察する。

依頼講演

82 歯周再生療法

エナメルマトリックスデリバティブを応用した歯周組織再生療法

Periodontal tissue regeneration therapy using enamel matrix derivatives



木村 英隆 KIMURA Hidetaka 医療法人 木村歯科

1990年3月 九州大学歯学部 卒業
1990年4月 船越歯科歯周病研究所 就職
1999年1月 船越歯科歯周病研究所 退職
1999年2月 木村歯科歯周病研究所 開業
2011年3月 医療法人木村歯科 法人成り

1964年に骨移植術が発表され歯周組織の骨内欠損における再生療法が始まった。そして1980年代後半に組織再生誘導法(GTR)が発表され、1990年代初頭からGTRの幕開けとなった。特に骨内欠損においてGTRは最上の方法でありこれ以外の術式は考えられなかった。今から20年前、生物製剤の存在は誰もが懐疑的であり、歯周組織再生において現実のものとしては到底想像できるものではなかった。しかしながら1997年に端を発した一連の文献が、エナメルマトリックスタンパク質は歯周組織再生を促進する重要なタンパク質であり、新生セメント質を含む歯周靭帯を挿入した歯槽骨を形成することを発表した。その後今日に至るまで、約1000の文献が歯周組織を再生できる生物製剤としてエナメルマトリックスデリバティブ(EMD; Emdogain®)の有用性を報告している。そこで今回、20年間のエナメルマトリックスデリバティブを応用したなかで、再生療法を成功させるための条件、適応症、術式等を整理し、いかにして予知性の高い治療を遂行するかを検討したい。

83 DTプログラム

総合病院における歯科技工士の役割

—高齢者に対する取組み—

The role of dental technicians in general hospitals

—Initiatives for the elderly



外口 晴久 TOGUCHI Haruhisa 地方独立行政法人 総合病院国保旭中央病院
歯科口腔外科歯科技工室

1983年3月 横浜歯科技術専門学校歯科技工科卒業


1983年4月 総合病院国保旭中央病院歯科・歯科口腔外科歯科技工室勤務

本院は病床数989床、診療科目40科、全職員2133名(人員令和2年1月1日現在)、内医師271名(研修医含)・看護師929名という千葉県東総地域の基幹病院であり、医療の縮図が凝縮しているといっても過言ではないDPC特定病院群の総合病院である。日本の医療制度の中で、医療従事者として歯科技工士は何かできるのかを日々考えながら仕事をしている。診療報酬は医療全体を保つ基盤であり、当室では歯科技工士としては唯一の診療加算である歯科技工加算をQI指標として義歯修理に力を入れている。また、放射線科と連携して口腔内癌治療用スパーサーや、言語聴覚士の協力を得ながら摂食嚥下機能回復を目指したPAPを作製するなど、総合病院ならではの他職種連携を手探りの中で実践している。今回は当院における義歯修理の実態を中心に、総合病院の中での当室の取組み、コ・メディカルとしての歯科技工士の実際など、これまで取り組んできたことを提示できればと思う。

84 DTプログラム

前歯でもかめる総義歯で健康寿命UP!

Improvement of healthy life expectancy with dentures allowing to bite with front teeth!



松岡 金次 MATSUOKA Kinji ヴィーナス デンタル

1973年3月 九州歯科技工専門学校卒業

1973年4月 花田歯科医院勤務

1976年4月 セラミックデンタル井川入社

1997年1月 ヴィーナス デンタル開業現在に至る

日本も人生100年時代を迎えようとしているが、少子高齢化が進み2065年には2.6人に一人が65歳以上、約3.9人に一人が75歳となり、高齢化率は38%台の水準になると推測されるが、今現在日本でも歯の喪失による総義歯患者数が約800万人(平成23年度歯科疾患実態調査より算出)とされるがこれからも増加傾向になると思われる。2014年には赤ちゃんのオムツより大人のオムツが増大した。これだけ要介護の患者がいるが、義歯でかめないのが原因の一つと考えられる。厚生労働省の死亡率の3位が老衰だが、これも入れ歯が合わずにかめず食事がとれず体が弱り、最後は看取りとなつているのが原因のようだ。平均寿命も健康寿命も年々上昇しているが、まだまだ自立できずに要介護の患者がいる。この差、要介護の期間をなくすには前歯でも総義歯でかめるようにすれば、脳の血流もアップして脳も活性化し、常食の食事もとれて元気になられて、自立でき人間としての尊厳も保たれる。このような総義歯の話を30年前のスライドや今のスライドを通して河原メソッドを回顧させていただきたい。

歯科技工士として治療に関わることの重要性

The importance of dental technician's involvement in treatment



中村 悠介 NAKAMURA Yusuke Dental Lab Benefit Technology

2002年3月 日本大学歯学部附属歯科技工専門学校 卒業

2003年3月 マスターセラミストスクール デイコース修了

2003年4月 有限会社グランテクニカ 入社

2011年1月 医療法人社団幸友会 中野デンタルクリニック 勤務

2019年3月 Dental Lab Benefit Technology 開設

現在、日本は高齢化社会から超高齢化社会になり、今後も高齢者率は高くなると予想されている。また現状では、平均寿命と健康寿命には差があり、健康寿命に関わる食生活にとって口腔内環境は重要な要素の一つといえる。しかし、局所のみ補綴治療を繰り返しているため、歯列や咬合平面の乱れがおこり、健全ではない口腔内の患者は多く見られる。そのため補綴治療を行う上では、高齢者に該当するかの有無ではなく、咀嚼、嚥下、発音を健全に行える口腔内を維持し、患者満足度やQOL向上に貢献できるように、歯科技工士もコ・デンタルスタッフの一員として治療に関わる必要がある。また口腔内環境を改善するには、欠損補綴や咬合再構成が必要となる症例がある。そこには補綴装置を製作する歯科技工士の立場から、診査と診断、治療計画に関わり、得られた情報と担当医とのコミュニケーションから治療ゴールを共有し、治療途中の再評価においても状況を把握して提案することで、最終補綴装置製作時の難易度緩和につながるだけでなく、治療結果に対しても差がでる。今回はそのように治療に関わり補綴治療を行った症例を含め、口腔内環境を改善するために重要な歯科技工士の役割を紹介する。

依頼講演

これだけはおさえたい生涯メンテナンスに通じる咬合の知識

What you need to know about occlusion for lifelong maintenance



小林 明子 KOBAYASHI Akiko 小林歯科医院

1977年3月 東京歯科技工専門学校卒業

1997年3月 日本医学院歯科衛生士専門学校卒業

2009年9月 人間総合科学大学人間総合化学科卒業

近年、歯科衛生士の活躍は目覚ましく、臨床の現場においても歯科衛生士がより専門的な役割を担うようになってきた。またその役割は一口腔のみならず全身へも波及し、ますます多岐に広がりを見せている。このような現状の中で日々臨床の質を高めていくには歯科医師、歯科技工士、歯科衛生士がこの理念を共有し、三位一体のチームアプローチを団結して行なっていくことが不可欠となってくる。本学会では全ての世代に“噛んで食べること”の大切さを再確認させ、そのために必要な健康な咬合、咀嚼を確立し健康寿命の延伸を目指すことを理念とし、歯科衛生士にはう蝕、歯周病の発症の防止、治療改善病状安定をサポートすることに期待をよせている。さらにチームの一員として、生涯を通じて健康支援を遂行していくためには咬合治療の基礎知識のみならず、咬合の成長発達からダイナミックに変化する咬合の変化への配慮や対応が求められてくる。そこで私は生涯メンテナンスに対応する歯科衛生士には“育てる咬合、治す咬合、守る咬合”の認識と理解、またこれらを時間軸でみていくことが大切と考えている。超高齢社会で『人生100歳』が特別なことではなくなった今日、その長い人生の中で“最後まで噛める”ようサポートが大きな役割となった歯科衛生士に向けて、これだけは抑えてほしい咬合に関する基礎知識をまとめてみた。明日からの臨床に活用してもらえれば幸いである。

87 DH プログラム

DH 対応を的確に行うための患者資料の活かし方

How to make the most of patient data—a way for DH to properly partake



丸山 葉子 MARUYAMA Yoko 医療法人 タニオ歯科クリニック

2002年3月 関西女子短期大学 歯科衛生士コース 卒業

2004年3月 大阪歯科大学附属歯科技工士専門学校 卒業

2004年4月 歯科技工所 勤務

2008年4月 医療法人タニオ歯科クリニック 勤務

“的確な DH 対応”というのは、全ての患者に同じ指導や処置を行うのではなく、一人ひとりの患者に適した内容を行うことを指す。そのために必要なことは、患者資料を活用して患者自身を知ることだと考える。患者資料とは大きく分けて二つある。一つは、患者の口腔内の状態を客観的に観察する資料だ。当院ではチェックリストを用いて検査内容を記録し、そこから患者の抱えている口腔内の問題点を読み取っている。もう一つの資料は患者自身の情報である。患者に医療面接を行い、身体的健康状態や歯科治療に対する考えなどを情報収集する。その時の患者の表情や態度も含めて、性格も理解するようにしている。それらの情報を細かく分析し、患者の問題点となぜそのようなようになってしまったのか原因を考えることにより、DH 対応も適切に考えることができる。今回は、“的確な DH 対応”をするために、患者資料をどのように活用すればよいのか症例を通してお伝えしたいと思う。

88 DH プログラム

患者に気付きを与える指導

Patient instruction to raise their awareness



津曲 祐子 TSUMAGARI Yuko 双峰歯科クリニック

2010年3月 エマテック歯科製菓専門学校卒業

2010年4月 双峰歯科クリニック入社

健康意識が高まっている昨今、特にここ最近は何れも健康について今一度考えてみる機会があったのではないだろうか。健康を目指すには何かしらきっかけや気づきがあり、それを発端に行動変容をしていく。これは歯科医療においても同じであり歯周治療においても気づきが必要ではないかと思う。歯周治療では、ブラッシング方法の説明や SRP だけでは口腔の健康の獲得はできず、セルフケアの確立やメンテナンスに継続して来院していただくなど、患者自身の治療参加が不可欠である。そのためには動機づけが大切であり、外的動機、内的動機の中でも何より患者自身が内的動機を発動することが大切である。そのために歯科衛生士がどのように取り組んでいくのか、その取り組みを症例を通してみなさんと考えてみたい。

歯周基本治療を理解し SRP を極めよう

Understanding initial periodontal treatment and mastering SRP



池田 育代 IKEDA Ikuyo IT会 武田歯科医院

1997年3月 大阪府歯科医師会付属歯科衛生士専門学校卒業

1998年2月 貞光歯科医院勤務

2015年12月 武田歯科医院勤務

歯科衛生士業務のなかでスケーリング・ルートプレーニングは細菌性プラークの温床である菌石を除去し、歯周組織を健康な状態へと導くことが歯周基本治療の役割の一つであると考えている。だが、石灰化した菌石の中でも縁下菌石は縁上菌石と異なりセメント質に強固に付着し、除去するためには歯周組織検査やエックス線などの情報をふまえたうえで菌石の量や形状、付着部位の探知を行った後にキュレットスケーラーによるスケーリング・ルートプレーニング(SRP)、除去後の根面の確認まで自らの手指感覚に頼らなければならない、それは容易な操作でない。そこで、今回は基本に忠実に操作を行い一つひとつ見直しながら少しでも無理なく菌石を除去できるようスケーリング・ルートプレーニングの要であるシャープニング、器具の正しい持ち方やスケーリングストローク、ポジションまで術者と患者、双方に負担が少なく効果的なスケーリング・ルートプレーニングを実施できるよう基礎から確認を行いたいと思う。

歯科衛生士の全身管理スキルを日常臨床にいかそう

Utilizing the systemic management skills of dental hygienists in daily clinical practice



中澤 正絵 NAKAZAWA Masae 医療法人盟陽会 富谷中央病院

1981年3月 宮城歯科衛生士学院卒業

1981年4月 国家公務員共済組合連合会病院勤務

2005年10月 医療法人盟陽会富谷中央病院勤務

2015年3月 東北大学大学院歯学研究科歯内歯周病治療学分野 修士課程修了

2017年11月 宮城県糖尿病療養指導士

2020年の現在、日本は65歳以上の人口が29.1%にもなる超高齢社会を迎えている。私たちの歯科医院を訪れる患者の4人に1人は高齢者ともいえよう。高齢者の多くは加齢に伴う機能不全や機能障害のほか様々な疾患を抱えている。そこで私たち歯科衛生士が一医療人として安心安全の歯科医療に携わるためには、全身管理の知識を身につけておきたいものである。このテーブルクリニックでは患者の動作観察や医療面接など様々なシーンにおいて患者観察チェックポイントを項目ごとに皆さんとともに学んでいくことをテーマとし、①当日の体調を伺う医療面接、②糖尿病手帳の見方と活用方法、お薬手帳のチェックポイント、おもにBP剤、抗凝固剤、抗がん剤、糖尿病薬、降圧剤など歯科治療に関係する薬の副作用などの調べ方、③患者が低血糖症状を訴えたときの対処法、④血圧測定時の注意点やマンシエットの正しい巻き方など、各項目について高齢者に対する身体的配慮について実習を通して確認していく。

91 倫理

臨床研究における倫理審査の必要性

Importance of ethical review in clinical research



上野 道生 UENO Michio 医療法人 上野歯科医院

1976年3月 九州歯科大学卒業

会員の先生方は、日常診療の中での患者さんの治療効果や経過、また治療を通じて得た知見について、発表したり論文として投稿する機会も多いと思う。その際に、その内容が倫理規定に則ったものであるか否かは大変重要なことである。大前提として、患者さんへの不必要な侵襲や、個人の特定など、対象となる患者さんに不利益となるようなことがあってはならない。そして、いかに優れた発表や研究であっても、倫理審査を正しく受けていないものであれば、評価を得ることはできない。まずは自らの取り組んでいる研究が、倫理審査を必要とするものか否かを判断することが重要であり、常にその事項を考える必要がある。そのような臨床研究における倫理審査の必要性について、本日はお話しさせていただく。

92 利益相反・COI

COI (恋!?) に恋をして

In love with COI



菅野 詩子 SUGANO Utako すがの歯科医院

1997年3月 東京歯科大学 卒業

1997年4月 すがの歯科医院 勤務

COIとはConflict of Interestの略語で、「利益相反」を意味する。本学会では「シーオーアイ」と呼んでいるが、「コイ」と呼んでいる分野もあるようだ。ご存知のように、本学会で発表・学会誌への投稿・学会で研究する、あるいは役員の任を遂行するにあたり、現在は「COI自己申告書」の提出が義務付けられており、発表時には「開示」も必要である。“昔はこんな面倒なことしなくても済んだのに…”, “申告書の『有』に○を付けると、後々厄介なことになりそう…”等々、「外見」で敬遠されてしまい、その「中身を知るために歩み寄る」までには中々至り難いと推察する。利益相反委員会(COI委員会)としては、少しでも本学会会員の皆さまにCOIを身近に感じていただけるよう、FAQを整えたり(2020年12月中旬より学会ホームページ上に掲載)と、今後も周知活動に力を入れていかなくてはならない。苦手と感じていた人間関係でも、その人の内面に触れたり思いがけない一面を知ることがあると、意外に親しみを覚えてくることがある。「恋心を抱く」とまではいわずとも、本講演を通して「相手(COI)を理解する」きっかけになっていただければ幸いである。

臨床研究と症例報告のガイダンス

Guidance on clinical research and case reports



関野 愉 SEKINO Satoshi 日本歯科大学生命歯学部歯周病学講座

1991年3月 日本歯科大学新潟歯学部卒業
 1996年3月 奥羽大学歯学部歯科保存学分野大学院修了
 2005年6月 イエテポリ大学歯学部歯周病学講座大学院修了
 2006年4月 日本歯科大学生命歯学部歯周病学講座講師
 2011年4月 日本歯科大学生命歯学部歯周病学講座准教授

近年、世界中の臨床医が臨床研究や症例報告を行い、多数の論文が発表されている。しかし、日本国内において、大学での教育でそれらが取り入れられていることは少なく、また大学院での研究の多くは基礎研究であるため、正式な教育を受ける機会が少ないのが現状である。そこで、今回は臨床医のために、臨床研究および症例報告のガイダンスを提示する。臨床研究は、まず大きく分けて分析的研究、記述的研究、理論的研究に分けられる。我々が臨床医として多く目にする研究は分析的研究で、その中には観察研究と介入研究があるが、最も質が高いと考えられるのは介入研究の中のランダム化比較研究(RCT)である。しかし、RCTならよいというわけではなく、正しいデザインによって行われる必要がある。RCTのチェックリストとしてはCONSORT声明を参考にするのがスタンダードである。また観察研究にはコホート研究、後ろ向き研究、断面研究がある。これらもSTROBE声明において記載すべき項目のチェックリストが明示されている。また、本学会において最も発表の多く「症例報告」については、CARE声明においてその質を改善するための項目のチェックリストが作成されている。これらの項目を全て満たさなければいけないわけではないが、国際的なスタンダードとして知っておくべき内容である。今回の講演ではこれらの内容を中心に解説していきたい。

若手医師の登竜門〈支部選抜発表〉 6月12日(土)～6月21日(月) オンデマンド配信

94 若手医師の登竜門〈支部選抜発表〉

歯・歯列・インプラントの長期安定を考慮し審美的・機能的改善を図った咬合再構成症例

A case of occlusal reconstruction with esthetic and functional improvement considering the long-term stability of teeth, dentition, and implants




安永 賢史 YASUNAGA Yoshifumi 医療法人社団 明德会 市岡歯科医院

2015年3月 北海道大学歯学部卒業
 2015年4月 医療法人仁友会日之出歯科診療所臨床研修
 2016年4月 医療法人社団明德会市岡歯科医院

様々な要因で歯の治療を繰り返し、全顎的に治療介入がされている場合、咬合高径や咬合平面が乱れていることがある。さらに臼歯部が欠損した場合、咬合支持が失われ結果として下顎位の偏位を惹起することがある。この下顎位偏位が修飾因子となり欠損が急速に進行することも臨床ではよく遭遇する。このような症例では欠損の拡大のリスクを軽減するように炎症のコントロールだけではなく、安定した下顎位の獲得、またこれを維持するために確固とした咬合支持の再構築とアンテリアガイダンスの付与が必須となる。本症例は49歳女性。12の前装冠の頻回の脱離および前歯部の審美障害を主訴に来院した。う蝕、歯内病変にて歯が欠損し長期間放置されており、上顎臼歯部の欠損に伴い下顎位が偏位し上顎左側最後方歯には動揺も認められ、全顎的な治療介入が必要であると診断した。基本治療と併行してテンポラリーブリッジを活用し下顎位の是正を行い、歯内・歯周病変の再評価を行ったのち矯正およびインプラント治療を行い、歯列の改善および咬合支持の回復を図った。是正した顎位で咬頭嵌合位を再構成し、全顎プロビジョナルレストレーションに置換し経過観察した後、最終補綴へ移行した。現在まで審美的・機能的に良好に経過しているため、これに対する治療経過と考察をご報告させていただきたい。

多数歯う蝕により咬合崩壊した患者に対し咬合再構成を行った1症例

A case of occlusal reconstruction for a patient with occlusal collapse due to multiple carious teeth



阿部 公人 ABE Kimito さとうデンタルクリニック

2008年3月 岩手医科大学歯学部卒業
 2009年4月 岩手医科大学歯学部卒業臨床研修センター勤務
 2010年3月 岩手医科大学歯学部第二保存科入局
 2014年4月 さとうデンタルクリニック勤務

【目的】長期間に亘る多数歯のう蝕の放置は、歯冠の崩壊を来し、隣在歯の傾斜や対合歯の挺出を招く。さらに咬合高径を低下させ、フレアアウトを引き起こし、咬合崩壊へと繋がっていく。今回は、上記経緯の患者に対し咬合再構成を行い、良好な結果を得たので報告する。【症例の概要】42歳、男性。主訴：虫歯が気になる。物が咬めない。所見：ほぼ全ての残存歯がう蝕に罹患しており、臼歯部を中心に残根状態の歯も多数認められた。またそれに伴う咬合高径の低下、咬合平面の乱れ、咬合崩壊を認めた。【結果】まず基礎資料の収集・問題点の抽出を行い、保存困難歯の抜歯を含めた初期治療の後、治療後の口腔内をイメージしたワックスアップモデルを作製した。ワックスアップモデルを基に、プロビジョナルレストレーションにて3カ月程の期間をかけて慎重に咬合と顎位を模索し、咬合再評価後に最終補綴処置へと移行した。【考察・結論】咬合再構成においては、安定したバーティカルストップの確立と、適正な前方、側方ガイドにより臼歯部のディスクルージョンを促すことが重要である。本ケースでは咬合挙上も行っており、上記事項の評価に加え、顎関節の許容度に関しても慎重に評価する必要がある。プロビジョナルレストレーションにて適切な期間経過観察し、再評価できたことが安定した予後に繋がったと考えている。

下顎位を三次元的に検討し咬合再構成した1症例

A case of occlusal reconstruction based on three-dimensional mandibular positioning



小林 友貴 KOBAYASHI Tomotaka 小林歯科医院

2006年3月 日本大学歯学部 卒業
 2006年4月 小林歯科医院 勤務

咬合再構成を行う際は新たな下顎位の設定が必要であるが、遊離端欠損をインプラントで修復する場合は、プロビジョナルレストレーション(PVR)装着後の下顎位の観察は必須となる。今回、両側遊離端欠損症例にインプラントにて咬合支持を獲得し、三次元的に下顎位を設定、修正を行い、良好な経過を得られたので報告する。患者は34歳、男性で、他院に通院中であったが、今後の治療の相談を主訴に来院。形態不良な暫間修復装置を多数装着しており、咬合支持も減少し、下顎の左側への偏位が認められた。そこで、全顎的な咬合再構成を計画し治療を開始した。インプラントにて強固な咬合支持を獲得したのち、下顎位の再構成を行い安定が確認できたので、最終補綴装置に移行することとした。しかし東日本大震災の影響により患者の来院が滞り始め、その後完全に来院が途絶えた。数年後来院し、PVRの脱離などにより下顎位の変化を認めたため、再び下顎位の模索、設定を行い、最終補綴装置に移行し現在経過良好である。下顎位の変化は、咬合器のような顎関節を回転中心とした垂直的、水平的な動きのみではなく、関節窩内における顎頭の位置変化を考慮し、三次元的に捉える必要がある症例も存在する。特に、本症例のように遊離端欠損で咬合回復を行った場合や、顎口腔系に問題を生じている場合においては、PVRで十分経過を追い最終補綴装置に移行する必要があると考える。

多数歯欠損患者に対しインプラントを用いて咬合再構成を行った症例

A case of occlusal reconstruction using implants in a patient with multiple missing teeth



鈴木 英史 SUZUKI Eishi 医療法人社団 英仁会 鈴木歯科医院

2004年3月 大阪大学歯学部 卒業

2008年3月 大阪大学大学院歯学研究科 卒業

【目的・背景】多数歯欠損患者の多くは歯だけでなく歯槽骨や歯肉も失われていることが多く、また残存歯が良好な位置に植立していないことも多い。そのため多数歯欠損患者に対して咬合再構成をする際は、残存歯の位置を参考にするのではなく全く新しい咬合を作り上げる必要がある。今回多数歯欠損患者に対し、インプラントを用い咬合再構成を行い良好な結果を得たので報告する。

【材料・方法(症例の概要)】患者は義歯治療を拒み固定式の補綴物を希望して来院された。総義歯に準じて口唇との調和を考慮するとともに解剖学的指標を元に歯の排列位置を決定した。その排列を参考に診断用ステントを製作し、上下顎にインプラントを埋入した。上下スクリュー固定式のインプラント支持暫間補綴物を装着し、リハビリテーションを行い、機能的に問題ないことを確認したのち、上下スクリュー固定式インプラント支持補綴装置により最終補綴を行なった。【結果(経過)】審美的にも機能的にも良好な結果が得られた。現在メンテナンスを行い定期的に観察しているが、咬合及び歯周状態ともに安定している。

依頼講演

多数歯う蝕により咬合崩壊した患者に対して行った咬合再構成症例

Occlusal reconstruction for a patient with occlusal collapse due to multiple carious teeth
: A case report

大塚 淳平 OTSUKA Jumpei 大塚歯科 第3ビル診療所

2013年3月 大阪歯科大学 卒業

2014年4月 カツベ歯科クリニック 勤務

2018年12月 カツベ歯科クリニック 退職

2019年1月 大塚歯科第3ビル診療所 勤務

【目的・背景】多数歯う蝕により咬頭嵌合位が喪失し、咀嚼障害を伴う咬合崩壊が生じた。食事指導ならびに口腔衛生指導を徹底的に行い、補綴装置による咬合再構成により咀嚼障害を改善し、咬頭嵌合位の安定ならびに犬歯誘導臼歯離開咬合により長期安定を求める。【症例の概要】45歳、男性。主訴：虫歯治療希望審美改善希望(90度捻転している21の叢生改善)。【所見】多数歯にわたるう蝕が認められた。咬頭の喪失により咬頭嵌合位が失われ、咀嚼機能不全が生じていた。【結果】初期治療を行い1stプロビジョナルレストレーション(以下PVR)に置き換え、歯列不正改善のため矯正治療を行った。矯正治療終了前に顎位のずれを認めたため、矯正装置撤去後スプリントによる顎位の模索を行なった。顎位の安定を確認した後に2ndPVRを作製、診断用WAX UPを元に適切な臼歯部咬合面形態や犬歯誘導臼歯離開を目的とした前歯部舌面形態を反映した3rdPVRを装着し、最終補綴物へと移行した。【考察・結論】現在の口腔状態に至った原因を改善することで、再発率を減らすことができる。矯正治療後の顎位の安定を確認した上で、診断用WAX UPを用い作製したPVRを装着することで、顎位の最終確認や咬合の安定の確認ができ、最終補綴物の長期安定につながると考える。

Dental Erosion に対し MI を考慮して全顎的修復を行った一症例

A case of dental erosion treated with a full-mouth restoration with consideration for MI

**赤間 廣輔** AKAMA Kosuke あかま歯科クリニック

2013年3月 九州歯科大学 卒業

2013年4月 久留米大学病院歯科口腔医療センター 勤務

2015年4月 あかま歯科クリニック 勤務

近年、酸蝕症に対する治療アプローチには様々な方法が試みられているが、現在においても適切な治療術式が確立しているとは言い難い。しかしながら、歯質の実質欠損の可及的速やかな回復を行わなければ酸蝕の更なる進行を招き、ひいては咬合崩壊に至る可能性が高い。昨今、若年者における酸蝕症の有病率が増加してきており、その治療介入が遅れることで、残りの長い人生におけるQOLの低下にも繋がる懸念される。患者は初診時34歳女性、象牙質の露出による知覚過敏及び、前歯部切縁の欠損による審美的不調和を主訴に来院された。口腔内所見より、拒食症による酸蝕症を原因とした、象牙質を含む歯質の実質欠損を全顎的に認め、特に上顎は前歯部舌側、臼歯部は口蓋側咬頭の実質欠損が甚大であった。この結果、本症例はVailati Fの提唱するACE分類のClass IIIと診断した。若年者であることを考慮し、低侵襲かつ歯質の温存を可及的に計り、包括的治療アプローチにて全顎的に修復治療を行うことを計画した。施術に際しては、暫間補綴やサージカルガイド、上部構造に至るまで積極的にCAD/CAMシステムを活用し、若年者に対する再治療介入を考慮した修復治療を行った一症例を報告する。

メーカープログラム

メーカープログラム

No. 100 ~ No. 112

顎関節症の治療に有効な KaVo CT による臨床

A clinical case of KaVo CT proven effective for the treatment of TMD



稲葉 繁 INABA Shigeru 稲葉歯科医院

1964年3月 日本歯科大学 卒業
 1968年3月 日本歯科大学大学院 修了
 1978年4月 ドイツ チュービンゲン大学 客員教授
 1992年4月 日本歯科大学高齢者歯科学 教授
 2005年4月 社団法人包括歯科医療研究会 代表

顎関節症の治療に際し、画像診断はなくてはならない手段である。特にMRIは関節円板の位置診断では大きな役割を占める。しかしMRIは個人の診療室ではあまりにも大きく、高価であり設置することは難しい。これまで関節円板の診断はCTでは無理であると考えられてきた。KaVo社のCBCTは大変コンパクトであり、放射線の被曝量が少なく、顎関節の撮影では円板は無理としても側頭骨下顎窩、下顎頭の形態や位置、関節周囲の硬組織全体を明瞭に診断できるため、従来の2次元的な画像に比較して3次元的に診断が可能で、円板は直接撮影できなくても、その周囲の間隙を計測することにより、円板の位置を想定できるため顎関節症の診断では大きな助けとなる。顎関節症の診断では患者との面接、口腔内写真の撮影、筋触診、関節音の聴診、模型診断、顎機能診断に加えてCBCTによる画像診断は大きな比重を占める。この度の講演では顎関節症の診断と治療に際しKaVo社のCBCTをはじめとして、プロター咬合器、アルクスディグマIIを用いた顎運動測定器、筋電計等の各種診断機器を使用した一連の治療の流れを供覧する。

よく噛める義歯のための機能的咬合理論と口腔機能検査法の活用

Application of functional occlusion theory and oral function test method for sound dentures



志賀 博 SHIGA Hiroshi 日本歯科大学歯学部教授

1979年3月 同志社大学工学部電子工学科卒業
 1986年3月 日本歯科大学卒業
 1990年3月 日本歯科大学大学院歯学研究科修了(歯学博士)
 1995年4月 日本歯科大学歯学部助教授
 2004年4月 日本歯科大学歯学部教授

厚生労働省の「健康日本21」では、健康寿命の延伸のために健全な口腔機能の維持及び向上が設定されている。また、歯科治療の将来予想において、歯の形態の回復を主体としたこれまでの「治療中心型」の歯科治療だけでなく、各個人の状態に応じた口腔機能の維持・回復(獲得)を目指す「治療・管理・連携型」の歯科治療の必要性が増すとされている。口腔機能の維持・回復を目指す治療には、口腔機能を客観的に検査することが必要であり、各種検査法が保険収載されている。これらの検査法は、短時間で行うことができ、デジタル画像化や数値化できるだけでなく、患者の関心を高めることができる。さらに、良好な咀嚼機能を有する有歯顎者と有床義歯装着者を調べた結果、簡便な機能的咬合理論が生まれ、その理論を実践すると容易に噛めるようになることが判明している。本テーブルクリニックでは、口腔機能を客観的に評価する検査法として保険導入されている各種検査法(下顎運動、咀嚼能力、咬合圧)の正しい用い方と注意点について、また噛める義歯のための新たな機能的咬合理論について解説させていただく。

バイオアクティブ材料 (GIOMER) を活用した歯科医院経営戦略 ～歯科助手・歯科衛生士との連携による院内コンセプトの共有と患者への伝達～

Dental practice management strategies using bioactive materials (GIOMER)

—Collaboration with dental assistants and dental hygienists to share the clinic's concepts with patients



貞光 謙一郎 SADAMITSU Kenichiro
貞光歯科医院

1989年3月 朝日大学卒業
1993年3月 朝日大学補綴第2講座大学院卒業
1997年2月 奈良市 開院

澤井 佳代 SAWAI Kayo
貞光歯科医院

2012年3月 関西女子短期大学
歯科衛生士学科卒業
2012年5月 貞光歯科医院勤務

浦平 実奈 URADAIRA Mina
貞光歯科医院

2014年3月 プール学院大学
国際文化学部卒業
2014年4月 済生会奈良病院勤務
2016年6月 貞光歯科医院勤務

当院では開院以来、丁寧且つ誠実な歯科治療の施術をスタッフが丸となって取り組んできた。また、歯科医師は歯科治療の技術向上だけでなく、治療に用いる機器や材料・器具の使用感や特徴、コスト等も考慮に入れながら使用したいと考えている。2000年前半に松風社の独自技術：S-PRG フィラーにより開発されたバイオアクティブ効果を発現する歯科材料 (GIOMER) に興味を持ち、現在臨床応用を開始して20年足らずであるが、その良好な長期予後経過から GIOMER の臨床的有用性を肌で感じるようになってきた。最近、権威ある Nature の姉妹科学雑誌や学術誌に S-PRG フィラーに関するバイオアクティブ効果の記事が多く散見され、またその科学的な根拠に裏づけされたその効果を臨床でも実感できており、世界でも類をみない材料であるのはいかと認識するようになってきた。そこで患者様にも当院で使用している GIOMER を理解してもらいたいとの思いで、歯科医師・歯科衛生士・歯科助手がそれぞれの立場から院内コンセプトや院内使用材料の有用性を上手く患者様に情報伝達するように務めている。当院には予防を主訴として来院される患者様は少ないが、治療の始まりから終わりまで、そしてリコールも含めて継続的な予防処置を「トータルケア」として徹底して実施している。近年のインフォームドディシジョンを意識した診療体系の中で、歯科衛生士・歯科助手と共に、医療と医業が充実した歯科医院管理ができればと考えている。

Navigator® システムを用いたガイドドサージェリーの臨床的ポイント — T3® DCD® インプラントの性能を最大限に活かすための治療戦略と埋入術式—

Clinical points of guided surgery using the Navigator® system

—Treatment strategies and placement techniques to maximize the performance of T3® DCD® implants



相宮 秀俊 AIMIYA Hidetoshi 吹上みなみ歯科

2004年3月 愛知学院大学歯学部卒業
2004年4月 医療法人至誠会 二村医院 勤務
2015年5月 吹上みなみ歯科 開業
2019年3月 愛知学院大学大学院歯学研究科 歯学博士 取得

インプラント治療の成功を左右する要因は、インプラント形状・表面性状、既存骨の解剖学的形態、コネクションシステム、アパットメント形態、インプラントの位置など様々である。その中でも適切なインプラントの埋入位置が長期的安定に繋がることは、多くの文献で報告されている。全身疾患、局所的な1歯単位・隣在歯・対合歯の診断だけでなく、歯列・咬合関係の丁寧な診査が重要である。現在は矯正治療を併用する症例も多く、埋入位置の診断が複雑化している。BioNa® によるデジタルシミュレーションと Navigator® サージカルガイドシステムを用いることが、埋入位置決定に大きな助けとなっている。しかしながらサージカルガイドを使用する際には注意点がある。それは、患者にガイドが使用可能な開口量が得られ、至適位置への設置が可能であること、ドリリング時に動かないよう固定すること。更にはインプラントの最終的な埋入深度の入念なチェックを行うことである。3i インプラントの特徴であるプラットフォームスイッチングの特性を最大限に活かすには、直視によるプラットフォーム位置の確認が良好な予後に繋がる。一旦患者に埋入したインプラントを動かすことはできない、であるならば将来を見据えて確実に埋入を行いたい。予知性・審美性・清掃性の向上のみならず、安全・安心のインプラント治療の実践について、臨床的キーポイントを整理してみたいと考える。

104

株式会社トクヤマデンタル

オムニクロマのもたらす革新の保存修復治療

Innovation of restorative treatment by Omnichroma



岩崎 圭祐 IWASAKI Keisuke 岩崎歯科医院

1993年3月 日本大学歯学部卒業
 1996年10月 日本大学歯学部保存学教室修復学講座助手
 2003年4月 東京電力病院本店診療所
 2011年4月 岩崎歯科医院
 2011年4月 日本大学歯学兼任講師

新しい技術をもとに開発された「オムニクロマ」が登場し、臨床で使用され始めて数年が経過した。構造色という、顔料を使わない方法での発色を人工的に作り出すことは、産業界では最先端の技術であり、多方面での応用が始まっている。これを、世界で初めて歯科材料に応用し、製品化したものがオムニクロマである。この度、ユニバーサルタイプに続き、フロアブルタイプが世界に先行して本邦に登場したことで、さらに応用範囲が広がるのが容易に想像できる。このオムニクロマの特長は、何と云っても構造色によりVITAの16シェードを発色させるということである。これにより、シェード選択という術式が必要なくなる。つまり、術式を変えるほどのイノベーションを起こす材料なのである。また、シェードごとに必要であったシリンジが、オムニクロマでは1本となり、コスト面でも有利な材料となっている。もちろん物理学的性質、あるいは研磨性についても、従来型のものと比較して、遜色ない高いレベルにあることが報告されている。さて、この革新的な修復材料であるが、臨床的にどの程度のパフォーマンスを有しているか気になるところである。そこで今回、症例を供覧し、文献的な考察を交えながら、オムニクロマシリーズを紹介するとともに、今後の修復治療の新しい潮流について考えたいと思う。

メーカープログラム

105

株式会社トクヤマデンタル

装着体験から義歯の裏装を語る

～光硬化型裏装材トクヤマヒカリライナーの活用テクニック～

Speaking of denture liner from my own experience

—Techniques for using Tokuyama Hikari Liner, a light-curing lining material



村岡 秀明 MURAOKA Hideaki むらおか歯科矯正歯科クリニック

1972年3月 神奈川歯科大学卒業
 1980年1月 千葉県市川市で歯科医院開業

若い頃から義歯作りが大好きで、先人から話を聞いたり本を読んだり仲間と勉強会を開いたり、夢中になってやってきた。でもどうしても分からないことがある。それは装着感使用感異物感である。テストフードにお煎餅を食べてもらおうと、「こういうのは食べられる。それよりもきゅうりの薄いのがダメ。お新香を食べられるようになりたい」などと言われてしまう。やはり義歯を自分の口の中に入れないと分からないぞ、ということで、65歳頃から数本ずつ自分の天然歯を抜いて、いろいろなタイプの義歯を体験してみた。下顎は今まだ左側の小白歯2本が残存しているパーシャルデンチャーを入れている。作った当初は快適だったが、しばらくするとその2本の歯を支点としてシーソーのような動きを始めるようになり、内面に食べ物が入るようになってしまった。そこで裏装が必要になってくるが、パーシャルデンチャーなので通常の裏装材だと外れなくなったりする。そこで、トクヤマデンタルの光硬化タイプの硬質裏装材トクヤマヒカリライナーが有効である。今回は、私の義歯使用体験や裏装体験を織り交ぜながら、総義歯とパーシャルデンチャーの裏装時の注意点の違いや、光硬化型の裏装材の有効点についてお話しさせていただきたいと思っている。

診断革命 ～歯内療法における CBCT の活用法～

Diagnostic revolution

—Utilization of CBCT in endodontics



倉富 覚 KURATOMI Satoshi くらとみ歯科クリニック

1996年3月 九州大学歯学部卒業

1996年4月 山内歯科医院勤務

1998年2月 下川歯科医院勤務

2003年2月 くらとみ歯科クリニック開業

2018年4月 九州大学歯学部臨床教授

歯内療法は見えない部分の治療であり、常に不確実性が付きまとう治療である。だからこそ、正確な診断が非常に重要となる。歯科医師になって以来、適切なデンタルエックス線写真を撮影し、的確な診断を行ったうえで、自分なりに確立した根管拡大のコンセプトをベースに歯内療法に臨むことを心がけてきた。そのような取り組みのなかで、どうしても治療に導くことができない症例を経験し、頭を悩ませることもあった。しかし、9年前にCBCT (ProMax3D: PLANMECA) を導入したことによって、悩む間もなく根管の走行を把握できるようになった。2次元的なデンタルエックス線写真に3次元的なCBCT画像が加わることにより、診断の精度は飛躍的に向上した。まさに診断革命が起こったといえよう。故・下川公一先生の名言である「診断なくして治療なし」という言葉の通り、歯内療法の成功の秘訣は診断にあると考えるが、診断精度の向上は治療成功率の向上に直結し、患者さんといわれわれ歯科医師に大きな恩恵をもたらしてくれる。今回は症例を通じて、私の歯内療法における診断やどのようなケースにCBCTを用いれば有効であるかなど、その活用法について私見を述べさせていただきたい。

インプラント治療のパラダイムシフト

～Densah Burを用いたOsseodensificationという新しい考え方～

Paradigm shift in implant treatment

—A new concept of osseodensification using Densah Bur



有賀 正治 ARUGA Seiji 医療法人 Smile&Wellness あるが歯科クリニック

1993年3月 神奈川歯科大学卒業

1997年10月 あるが歯科クリニック開院

2016年10月 MegaGen Implant 公認インストラクター

2017年8月 即時荷重研究会会長就任

2020年5月 Versah / Densah bur 公認インストラクター

インプラント治療を成功に導くためには如何に初期固定を得るのかということが重要なファクターとなる。特に骨質の良いくない部位に対しては従来、免荷期間を十分に取ることによりOsseointegrationの確立を待つといったところが一般的な考え方であろう。しかし、それに対して近年、Osseodensificationという新しいコンセプトに基づいたドリリングテクニックにより周囲骨の圧縮をはかり骨密度を高め初期固定を得て治療期間を短縮させることが可能となってきている。これは日本ではMegagen社より発売されているVersah社の特殊な形状を持つDensah Burを逆回転で使用することにより可能となる。また、上顎臼歯部におけるソケットリフトにおいても骨を圧縮、上部へ移動させることにより非常に勘弁でかつ安全に行うことが可能となった。特に垂直的残存骨量が乏しい部位に対してはMegagen社から発売されているエクストラワイドショートインプラントを使用することにより、より低侵襲なアプローチが可能となる。Megagen社のAnyRidgeとAnyOneのインプラントシステムはKnife Threadという特徴的なスレッド形状を呈しているため初期固定を得やすく即時荷重にも有効である。本講演ではより安全でかつ効率的なインプラント治療を可能にするためのOsseodensificationテクニックとAnyRidgeとAnyOneインプラントシステムの使い分けを紹介させていただく。

108

株式会社茂久田商会

MTA を用いた歯髄保存のコツ

Tips on pulp preservation using MTA



岡口 守雄 OKAGUCHI Morio 岡口歯科クリニック

1976年3月 明治大学政治経済学部経済学科卒業

1986年3月 岩手医科大学歯学部卒業

1993年 東京都千代田区にて開業

今、歯髄保存療法の分野では大きな技術革新が起きている。それは、MTAの登場により歯髄保存の基準が大きく変わってきたことである。我が国では、様々なメーカーから各種MTAが発売され、臨床の現場でも歯髄保存の処置に用いられるようになってきている。従来、冷水痛があり歯髄の保存に苦慮するような間接覆髄症例などもMTAを用いることにより症状が軽減し、歯髄を保存することが可能になってきた。また、深いう蝕除去後に露髄したような直接覆髄症例であっても歯髄保存の成功率が上がってきている。さらに自発痛や打診痛があり従来の基準では歯髄の保存が困難であり、抜髄あるいは感染根管治療をせざるを得ないと思われるような症例であっても歯髄の保存が期待できるようになってきた。今回、MTAを用いた各種歯髄保存の症例を動画を交えて紹介し、どのようにすれば治療へ導くことができるのか、また、実際にMTAをどのように練り、どのように窩洞にキャリアーするのかなど、詳細に日々私が行っているやり方や歯髄保存のコツを紹介したいと思う。

109

株式会社モリタ

SPI インプラントデジタルガイドドサージェリーその基礎と臨床応用

The basics and clinical applications of SPI implant digital guided surgery



月岡 庸之 TSUKIOKA Tsuneyuki 医療法人社団 庸明会 つきおか歯科医院

1988年3月 日本大学松戸歯学部卒業

1988年4月 日本大学医学部 歯科口腔外科教室入局

1999年2月 医療法人庸明会つきおか歯科医院 理事長

2013年4月 日本大学松戸歯学部 放射線学講座 兼任講師

2014年4月 日本大学松戸歯学部 臨床教授

補綴主導型インプラント治療の必要性が認識されている現在、インプラントの埋入位置はその設計と計画が重要であり、さらにはそれらの正確な位置再現性が不可欠であることは疑いようもない。歯科用CT(以下CBCT)の普及により解剖学的位置関係は迅速な診断が可能となり、シミュレーションソフトの多機能化により、埋入位置の決定、インプラントデザインの選択と決定は可視化された。これらの情報はデジタル化されておりCAD/CAMの技術応用によりサージカルテンプレートの作製も容易となった。しかしながらこれらデジタルサージカルテンプレートはその設計と作製方法、ドリリングシステム、インプラントの埋入方法などについて多くの種類が存在する。またインプラントデザインによりその埋入位置、角度、深度などの設計は大きく異なる。重要なことは、静的なコンピュータ支援型インプラント手術の正確性と臨床成績の評価を認識しそれぞれのシステムの詳細な設定と使用方法と正確性の違いを理解することである。2021年1月株式会社モリタよりトーメン社SPIインプラントガイドドサージェリー用ドリルシステムが発表された。今回はこのシステムの特徴を、その基礎から臨床応用までの過程を通し診断と設計及び外科処置時の注意点を交えて解説する。またその治療プロトコルの変革に必要な口腔内スキャナーの応用にも言及したい。本講演において利益相反はない。

110 株式会社ヨシダ

包括歯科臨床におけるネクストビジョンの可能性を探る

Exploring the possibilities of Nextvision in clinical comprehensive dentistry



上田 秀朗 UEDA Hideaki (医) うえだ歯科医院

1983年3月 福岡歯科大学卒業

1987年5月 北九州市にて開業

2010年4月 福岡歯科大学総合歯科学臨床教授

2014年9月 USC Dentistry Adjunct Faculty 就任

北九州歯学研究会会長

包括歯科臨床において求められるものは、生体に対し必要最小限の侵襲で、生体の治癒を導くことにある。単にカリエス・エンド・ペリオに罹患した歯や、欠損補綴が必要な部位などの処置に終始するのではなく、現在の状況に至った原因を診査・診断し、その問題を取り除くことによって、安定した口腔内環境を長期間維持させることにある。長期における維持安定のためには、歯内療法、歯周治療、補綴操作などの基本となる処置が重要で、なるべくトラブルが起きないような完成度の高い治療を実践すべきであり、昨今では、拡大視野下での治療が求められるようになってきている。ネクストビジョンは接眼レンズを覗くことなく、ストレスなくカメラに映し出された画像が鮮明な4Kモニターに映し出されることで、実視野と拡大視野で確認しながら治療を進めることができる。特に難治性の根尖性歯周炎において、イスマス、フィンでの起炎物質の存在や未処置の根管の探索には非常に有利である。また、アライナー矯正のアタッチメント設置の際には、ブルーライトはコンポジットレジンに反応し歯との判別が可能となるため重宝している。今回は、包括歯科臨床における様々な治療を検証し、ネクストビジョンの可能性を探ってみたい。

メーカープログラム

110 株式会社ヨシダ

Wonderful Nextvision!



林 美穂 HAYASHI Miho 歯科・林美穂医院

1992年3月 日本歯科大学歯学部卒業

1992年4月 九州大学歯学部歯科補綴顎第一教室入局

1994年4月 福岡市にてゲン歯科クリニック勤務

1998年12月 歯科・林美穂医院開院

2009年3月 スタディグループWDC(女性歯科医師の会)設立

ITなどの進化に伴い様々な情報が容易に入手できるようになり、一般社会だけでなく歯科医療も新しい機器や手技、マテリアルの進化とともに著しい発展を遂げたといえる。また、患者の医療に対する意識も時代と共に変化し、インフォームドコンセントの重要性が唱えられ術者主導の医療から患者選択の医療へと変化してきたといっても過言ではない。そこで当院は、昨年よりネクストビジョンを導入し多くの動画撮影を行い、スタッフや患者とのコミュニケーションツールとして活用している。ネクストビジョンの特徴としては、①高画質(4K)、②広いワーキングディスタンス(30~50cm)、③最大80倍の高拡大機能、④オートフォーカス、⑤反転機能、⑥ブルーライト機能など多くの優れた機能を有していることが挙げられる。本講演では、これらの特徴を踏まえた上で、日常臨床におけるネクストビジョン活用法について症例を提示しながらお話してみたい。

111

株式会社ヨシダ

インプラント周囲炎予防の新しい形

A new form of peri-implantitis prevention



佐藤 孝弘 SATO Takahiro オリーブ デンタル ハウス

1996年 新潟大学大学院歯学研究科修了(歯学博士)

2003年 新潟大学医歯学総合病院義歯診療室総括医長, インプラント外来代表

2005年 オリーブ デンタル ハウス開院

日本顎咬合学会指導医

日本補綴歯科学会専門医

インプラント治療患者の高齢化に伴いインプラント周囲炎の発生が問題とされている現在、セルフケアの維持は重要である。その中でインプラント周囲炎に対してどのような取り組みをされているだろうか。インプラント治療は、医療者側と患者側の双方が時間と費用、そして労力を伴うものである。そうであればメンテナンスケアにも時間と費用、労力をかけるべきと考える。メンテナンスケアは補綴物が入ってから始まる。しかし患者側は補綴物が装着されれば治療は終わったとってしまう。そのため治療計画の時から日々のセルフケアの重要性を説き、補綴装着までの間にセルフケアを確立する必要がある。今回、インプラント周囲炎の情報と共にインプラント周囲炎予防の新しい形を提案したいと思う。特にインプラント部位におけるセルフケアの観点で歯ブラシ、歯間ブラシ、電動ブラシ、デンタルペーストについて演者の推奨する新しい製品の活用方法を詳説したいと思う。

112

株式会社ヨシダ

6軸高性能マイクロスコープ活用と軟組織のマネジメント

Soft tissue management with application of 6-axis high performance microscope



河合 竜志 KAWAI Ryuji けやき歯科クリニック

日本大学松戸歯学部 卒業

日本顕微鏡歯科学会 認定医

東京 SJCD マイクロコース インストラクター, CID コース インストラクター

近年、患者のデンタル IQ 向上や社会環境、価値観の変化によって、審美歯科治療の注目がより高まっている。これらの診療領域ではより精度の高い治療が求められることが多くなっているが、その中でもマイクロスコープの活用は、より高いレベルを目指す術者・患者双方にとって必要不可欠な存在になってきている。マイクロスコープの最大の特長は拡大視野下での精密治療が可能となることは言うまでもない。また、年数が経過しても機械としては大きく変化しないため、一度導入し使いこなすことができれば、同じ機種を長く使い続けることができる点も非常に大きな利点である。今回は多種多様なマイクロスコープの中でも「6軸」、「国産」、「広範囲のワーキングディスタンス」、「ストレスフリーのハンドリング性能」という特長をもったマイクロスコープ「エルタニス」を使用した歯周外科治療にフォーカスし、症例、術式を交えながら軟組織のマネジメントについて講義する。

口演発表

口
演
発
表

No. 0-1 ~ No. 157

O-001 ⑥歯周 ⑦咬合・咀嚼

咬合治療の前後における歯周組織の診断と評価

Diagnosis and evaluation of periodontal tissues before and after occlusal treatment



相宮 秀俊 AIMIYA Hidetoshi
吹上みなみ歯科

【目的】歯科治療の目的は、機能の回復と残存組織の保全である。その目的を達成するためには、炎症と力コントロールが必要であるのは衆知のごとくである。特に、咬合治療前後の歯周組織の診断と評価は、歯の保存や欠損のさらなる拡大を防ぐためにも重要である。特に、エックス線写真は、う蝕や歯周病、歯根膜腔の拡大を適切に診断することができる。【症例の概要】咬合治療前後のエックス線写真を比較し、歯槽骨の吸収、歯根膜腔の拡大、歯槽硬線の変化に着目し、炎症と力の診断と評価を行った。【結果と考察】徹底したプラークコントロールに加え、咬合治療を行い臼歯部には、安定したパーティカルストップと前歯部のアンテリアガイダンスを適正に与えた。長期的な観察において、歯周組織に回復の兆候を認めたことから報告する。

O-002 ⑧歯内 ⑫矯正

全顎矯正で犬歯ガイドを確立し、全顎的に補綴処置を行った1症例

A case of full-mouth orthodontic and subsequent prosthetic treatment with the establishment of canine guidance



青木 隆宜 AOKI Takayoshi
あおき歯科クリニック

【症例の概要】45歳、男性。主訴：左上が痛い。所見：残存乳歯64(D)と27を支台とするブリッジが装着されていた。Dの近心に8mmの歯周ポケットデプスを認めた。13は低位唇側傾斜で、右側運動時に左側臼歯部に干渉が生じていた。【治療方針・治療経過】欠損部にはインプラントを用い、また適切なアンテリアガイダンスの付与と清掃性の向上のため非抜歯で矯正治療を行った。16は生活歯髄切断法で処置されていたが、根尖部に透過像を認めた。根管口がみつからずマイクロスコープを用い慎重に根管治療を行った。【考察】ブリッジではなくインプラントを用いることで残存歯にかかる負担を軽減できた。また全顎矯正を行いアンテリアガイダンスを確立することができたので安定した咬合を確立できた。今後も経過を追っていきたいと思う。

口
演
発
表

O-003 ⑪可撤性義歯

右側関節突起欠損でゴシックアーチ描記装置を使用した1症例

A case of right lateral condylar process defect with application of a gothic arch tracing device



阿部 健 ABE Takeshi
阿部歯科診療所

【症例の概要】71歳、女性。主訴：義歯を作りたい。所見：下顎5歯(43, 42, 33, 34, 35)残存で動揺が認められる。上顎の顎堤吸収は右側が著しい。パノラマ所見において右側関節突起が下顎切痕より欠損を認めた。顎関節部に痛みなどはない。開口時に下顎が右側に偏位する。歯科治療は20年以上受けておらず、欠損部位に義歯を装着した既往はない。【治療方針・治療経過】保存不可能な歯を抜歯し、上下欠損部位には義歯製作を計画した。その際にゴシックアーチ描記装置を使用し、下顎位採得を行い、咬合構成を試みた。【考察】ゴシックアーチ描記により顎機能を考慮した下顎位採得が可能となり、排列、咬合調整において有効に活用できた。右側に偏位した状態ではあるが、安定した咬合構成ができ、術後経過は良好である。

O-004 ⑩インプラント

口腔内スキャナーを用いたインプラント治療の1症例

A case of implant treatment using an intraoral scanner

荒垣 洋行 ARAGAKI Hiroyuki
カツベ歯科クリニック

【症例の概要】34歳、男性。35のクラウン脱離および同部位の補綴治療を主訴に来院された。35に関しては残存歯質が少なく、補綴処置が困難であるため、抜歯と判断した。【治療方針・治療経過】35の抜歯後、約60日間歯肉および骨の治癒を待ってからインプラントにて欠損補綴を行うこととした。インプラント埋入に際しては、CTと口腔内スキャナーを用いて、モニタ上で3Dワックスアップを行い、適切な埋入ポジションを決定した。骨の残量を確認しGBRを埋入と同時に計画となった。【考察】術前の診断、補綴設計、インプラント埋入、プロビジョナル、最終補綴に関して、CTおよび口腔内スキャナーを活用することで、解剖学的な危険領域を避けてインプラント埋入や模型製作時に発生する印象体の歪みなどによる適合不良などを改善し、安全で正確な治療ができたので報告する。

過蓋咬合患児の矯正治療に 口腔筋機能療法を併用した症例

Cases of orthodontic treatment of children with deep overbite combined with oral myofunctional therapy



池内 有香 IKEUCHI Yuka
よしだ歯科

【目的】不正咬合に至る経緯として、形態と機能の両方が関与していることが多くあると思われる。その両面からのアプローチにより、正しい咬合育成へと導くことができると考える。当院における過蓋咬合患児への口腔機能育成の取り組みを紹介する。【方法】対話・観察により、不正咬合に至った経緯を探り、矯正治療と並行しながら、口腔筋機能療法(MFT)を行った。【考察】過蓋咬合において、口腔筋機能の改善が咬合の安定には不可欠であると思う。口腔衛生を担う歯科衛生士が不正咬合の兆候に早期に気づき対応していくことが、口腔筋機能のみならず口腔内環境を良好に保つことにも繋がると考える。【結論】歯科衛生士が患児・保護者との対話を密に取り、多方面からの観察により重要な情報を得ることができた。その上で、MFTを有効的に活用することで、安定した咬合育成へと導く手助けとなった。

サルコペニア摂食嚥下障害に対する 口腔機能回復の効果

The effect of oral function recovery on sarcopenic dysphagia



今井 美恵 IMAI Mie
たたらリハビリテーション病院歯科

【目的】高齢者医療における歯科医療への期待は口腔機能回復からスタートする栄養改善、ADL向上である。歯科医療が唯一提供できる咀嚼機能回復は、多職種連携の中で一専門職の技術として注目されている。今回サルコペニア摂食嚥下障害の経口摂取移行に対して義歯のリマウント調整を用いた口腔機能回復を経験したので報告する。【症例の概要】患者：83歳、女性。主訴：元気になって口から食べたい。病名：スイート病廃用症候群。入院目的：胃瘻造設検討、リハビリ継続。全身所見：身長138cm、体重25.4kg。血液検査所見：TP 6.1g/dl、ALB 2.6g/dl、総コレステロール187mg/dl、Hb 10.2g/dl、リンパ球2470、CRP0.23mg/dl。認知機能評価：MMSE12点【結果と考察】病棟全身管理とOT・STによるリハビリに義歯のリマウント調整を用いた口腔機能回復の同時進行により、経口摂取移行が可能となった。連携の必要性を感じる症例となった。

前歯でも噛める義歯に調整後、 認知症の改善を認めた1症例

Improvement in dementia symptoms after denture adjustment to allow biting with anterior teeth : A case report



井上 泰子 INOUE Yasuko
井上歯科医院

【症例の概要】82歳、男性、上下総義歯、認知症、時々ムセる、喋らない。フードテストを行うと前歯で噛み切れない結果であった。義歯の咬合調整後、フードテストの結果は改善し、その後の観察により、患者の表情や発語、顔面の筋肉のバランス、生活機能の改善が認められた。【結果と考察】認知症の改善は、咬合と密接な関係にある可能性がある。義歯調整によりバランス良く噛める義歯は、食生活は勿論、QOLを上げ認知症の改善に貢献すると思われる。義歯の評価はフードテストで行い、調整はセントリックバイトを採得後、リマウント調整を行いフルバランスオクルージョンを付与する。バランスの良い義歯に調整することで、咀嚼機能の向上を得られた。また、周囲の評価や臨床所見、東洋医学的検証も加えて、QOLの向上と認知症改善に繋がる結果を得られた。

上下顎同時印象によるテレスコープ義歯の臨床

Clinical procedure of simultaneously impression taking for the telescope denture



岩田 光司 IWATA Koji
ひかり・歯科クリニック
小平 雅彦 ダイラ デンタルラボ

【目的】少数残存歯の欠損症は緩衝型テレスコープ義歯治療の適用である。これに上下顎同時印象による総義歯の技術を応用した。【症例の概要】男性、38歳。主訴は重度歯周炎による全顎的な歯の動揺、前歯欠損と摂食咀嚼障害。これに保存可能な歯を使用した緩衝型テレスコープ義歯で機能回復を行った。義歯製作には歯列弓でのゴシックアーチ顎位決定、閉口機能印象、フェースボウトランスファーを同時に行い、人工歯は口腔周囲筋や舌とのバランスの良いところに配列した。【結果と考察】短期間に審美・発音・咀嚼の機能回復をした。また、顎機能計測で術前後を比較し良好な結果を得た。症例は通常の部分床義歯では歯周組織を悪化させ治療困難となる。このような場合、早期の機能改善が患者の利益になる。本方法は咬合を粘床負担とし残存歯を保護して顎機能も適切に誘導できる有効な治療法と考えられる。

O-009 ⑨クラウン・ブリッジ ⑭包括歯科治療

上下顎遊離端欠損に対して
矯正治療を用いた咬合再構成

Occlusal reconstruction with orthodontic treatment for distal defects

遠藤 元気 ENDO Genki
遠藤歯科医院

【症例の概要】患者：45歳，男性，主訴：左下奥歯が痛い。複雑な治療計画や治療オプションが必要な患者様に対して治療を成功させるために他科の専門医の力を借り連携することが必要になってくる。今回矯正医と補綴医との連携では上下顎遊離端欠損に矯正治療を行う場合どこにアンカーを求めるとかという点が難しくなってきた。またそれとは別に補綴医，技工士，矯正医で共有したセットアップも実際そのとおりに歯が移動してくるのかという問題も出てきた。欠損部にインプラントを埋入しアンカーに用いた症例を報告する。【治療方針・治療経過】初期治療からファイナルという流れで再評価を各ステップに挟みながら行う。【考察】今回診断では3級と判断し，1級を目指して治療したが，矯正後顎位の見極めが難しく，顎位が動いてしまい3級が残る形になりさらに補綴治療にて改善が必要になってしまった。

O-011 ⑩インプラント

院内技工士が考える長期機能する
インプラント上部構造

An in-office technician's concept of a long-term functional implant superstructure

荻原 拓郎 OGIWARA Takuro
河津歯科医院
柳沢 亮太 河津歯科医院

【目的】長期間機能するインプラント補綴物を製作する。患者満足度が高く，シンプルな手法でインプラント上部構造のリペアを可能にすること。【方法】当院の長期インプラント症例を観察し，メンテナンス時やリペア時に，患者に使用感をヒアリングし，担当歯科医師，担当歯科衛生士とディスカッションをした。インプラント上部構造の材料の利点，欠点を再度見直した。【考察】患者の満足度を高め，長期機能するインプラント上部構造を製作するには，患者のライフスタイルと経年劣化や変化に対応できる補綴設計が必要である。インプラント治療を開始時から，患者，歯科医師，歯科衛生士と密なプランニングと予後の説明が必須である。【結論】長期インプラント症例を参考にし，長期機能するインプラント上部構造の構造設計とリペア技術構造設計の指針を持つことが大切である。

O-010 ⑥歯周 ⑨クラウン・ブリッジ

歯周組織に調和した歯冠修復治療における考察

Considerations on crown restorations harmonized with periodontal tissue

太田 理香 OTA Rika
医療法人健志会ミナミ歯科クリニック



【症例の概要】上顎前歯部の咬合時違和感とガミースマイル，補綴物の審美障害を主訴に来院された28歳，女性患者に対し，歯周外科と修復治療により生物学的，審美的，機能的に良好な結果を得た症例。【治療方針・治療経過】設定したインサイザルエッジポジションから診断用 wax up，mock up を作製し，患者と治療ゴールを明確にした上で歯周外科を行った。術後はプロビジョナルレストレーションにて辺縁歯肉を観察後，歯周組織に調和した歯冠修復治療を施した。【考察】上顎前歯部の歯冠修復治療は，事前に歯，歯肉，顔貌の調和を考慮してゴールを見据えた上で補綴前処置がなされなければならない。また外科処置後は，プロビジョナルレストレーションの調整にて辺縁歯肉の反応を観察することが重要である。これらにより，生物学的，審美的，機能的に良好な最終補綴物を装着することができた。

O-012 ⑪可撤性義歯 ⑮老年歯科

AGC テレスコープを応用した
オーバーデンチャー

Overdenture with application of AGC telescope

片山 建一 KATAYAMA Kenichi
片山歯科医院



【目的】超高齢社会において可撤性義歯の需要が増加し，今後その需要はさらに増していくことが予想される。本症例では，患者の加齢変化や生活環境の変化に配慮し，機能や審美の回復ならびに，術後の調整や清掃に配慮した設計で欠損補綴を行った。【症例の概要】患者は78歳，女性。左下の親知らずが痛い。また入れ歯の安定が悪く，咬みにくいとの主訴で来院された。少数歯残存の状態欠損部の顎堤吸収が顕著であった。咬合平面を修正し，受圧と加圧のバランスを整え，義歯の安定を図る必要があった。【結果と考察】AGC テレスコープは，内外2重冠の外冠内面に AGC コーピングを用いる手法であり，適合により維持力を発揮する。この特徴を活かし，AGC コーピングを義歯の内面に取り込み，オーバーデンチャーによる補綴処置とした。

咬合再構成における診査診断の重要性

Importance of examination and diagnosis in occlusal reconstruction

片山 雅代 KATAYAMA Masayo
医療法人健志会法人本部ミナミ歯科クリニック

【症例の概要】48歳、男性、右下臼歯部の痛みと上顎前歯の審美障害を主訴に来院。多数のう蝕と不良補綴物があり、全顎的な治療が必要であると判断し、基礎資料の収集を行い診察診断を行った。原因追求のため、う蝕、歯周病、咬合、医原性によるものの4つに分けて考えた。技工士と連携しながら診断用ワックスアップを作成し、治療計画を立案した。【治療方針・治療経過】基礎資料の収集後、初期治療やプロビジョナルレストレーションの置き換え、部分矯正を開始し、確定的外科、再評価を行っていく。【考察】咬合高径の挙上を行うとⅡ級関係が強くなり適切な臼歯部離開を獲得するのは難しくなる場合があるが、Ⅲ級傾向の改善および、本症例では要望である骨格的な矯正なしで補綴物形態を考慮した診断用Wax upからの補綴処置と部分矯正のみで適切な臼歯部離開および咬頭嵌合位の維持・安定を得れると診断した。

口腔周囲筋がGBRの結果に影響した3症例

Three cases of the perioral muscles affecting the results of GBR



木下 俊克 KINOSHITA Toshikatsu
きのした歯科クリニック

【目的】一般的なGBRの術式を採用したにもかかわらず、期待する結果が得られなかった症例について、その原因を探り、良好な結果を得るための対策を考える。【症例の概要】67歳、女性、施術部位11、および50歳、女性、施術部位24の2症例について、一般的なGBRの術式を採用し、コンセプトに基づいて施術したにもかかわらず、期待どおりの骨増生が得られなかった。【結果と考察】その原因を探ると、術野にかかる口腔周囲筋（口唇と舌）に対する配慮が欠けていることが原因と考えられた。また、いったん口腔周囲筋への配慮なく施術して期待どおりの結果が得られず、頬筋の影響を排除し、良好な結果が得られるとともに長期に良好な状態にある症例を経験した。GBRを行う上で、口腔周囲筋が創部に影響を与えた場合、結果を左右することが考えられる。

ライフステージを考慮した咬合再構成

Occlusal reconstruction with consideration for life stages



神山 剛史 KAMIYAMA Takeshi
神山歯科医院

【目的】現在の日本人平均寿命は、男性が81歳、女性が87歳である。永久歯列完成期が12歳くらいと考えると、我々歯科医師は長い時間軸の中で約70年先を見越した包括的治療を考慮しなければならない。患者のライフステージによって、歯列矯正を行うべきなのか、補綴介入は必要なのか、インプラント治療が最善なのか、治療目標が異なってくる場合がある。今回、ライフステージを考慮した咬合崩壊への対応について整理する。【方法】ライフステージが異なる症例を通して咬合崩壊への対応について考察する。【考察】20代～40代までの症例では、残存歯の保全、審美性の改善を最優先し、50代以上の症例ではさらなる欠損の拡大防止、機能回復が重要となる。より高齢になった場合は再治療が極力少なくなる補綴設計を考慮する必要がある。

治療用義歯を用いた義歯製法と、その長期経過症例について

Denture fabrication technique using therapeutic dentures and their long-term follow-up cases



木村 貞久 KIMURA Sadahisa
新札幌木村歯科診療室

【症例の概要】87歳、女性。2007年に治療用義歯を用いた義歯製法で、上下総義歯を新製作した。【治療方針・治療経過】義歯完成までに約8カ月を要したが、上下とも安定が良く、何でも食べられる、高機能な義歯ができた。この義歯を現在まで13年間無調整で使用しており、機能性も保たれているので、今回、症例報告させていただく。まず、最初の義歯を作った術式と完成までの手順、その1年後、さらに13年後の状態を動画を交えて供覧する。【考察】従来型の術者主導の印象採得方法ではなく、患者主導での印象採得方法により、より機能的な義歯作成が可能になると考える。そして、義歯粘膜面に適合が良く、咬合のバランスが良い状態が保たれると、顎堤の変化もほとんどなく、良い状態が長続きすると推測される。

O-017 ⑥歯周 ⑨クラウン・ブリッジ

**歯周病の新分類に基づいて診査し、
根面被覆を行った1症例**

A case of root surface coverage after examination based on a new classification of periodontal disease



久保寺 理人 KUBODERA Rihito
かめだ歯科医院

【症例の概要】42歳、男性。主訴：右上前歯部の疼痛。所見：11、自発痛があり、打診痛、根尖部圧痛、また根尖部に瘻孔も認められた。歯肉の歯頸線は不揃いであった。【治療方針・治療経過】主訴である11の根管治療を行った。その後矯正治療により歯列不正を改善し、その上で21の歯肉退縮に対して歯周病の新分類に基づいて評価した。カイロの分類にて Recession Type1、歯肉退縮量2mm、歯肉の厚みは厚く、角化歯肉の幅は3mmであり、根面被覆で十分対応できると判断した。VISTA techniqueによる根面被覆術の後、プロビジョナルレジストレーションで経過を追い、最終補綴した。【考察】新分類では歯肉の厚み等も評価するため、より診査診断が明確になる。VISTA techniqueは、他の手法と比較すると切開線が1本で済むため、血流の確保が容易になり、術後の歯肉退縮も少ないと考えられた。

O-019 ②調査研究・健診 ⑦咬合・咀嚼

生涯を通じて義歯を使わないための咬合要件と咬合支持率

Occlusal requirements and occlusal support ratio to avoid using dentures throughout life



齋藤 善広 SAITO Yoshihiro
くみに野さいとう歯科医院
齋藤 みずほ くみに野さいとう歯科医院
吉田 彩乃 くみに野さいとう歯科医院
太齋 寛子 くみに野さいとう歯科医院

【目的】咬合支持が一定以上に減少すると歯の喪失は加速することが知られている。そこで欠損を拡大させない要件について、アタッチメントロスを考慮した咬合支持について考察したので報告する。【方法】歯科疾患実態調査などから、歯の喪失にかかわる報告を分析し、欠損の拡大する咬合支持について検討した。アタッチメントロスが生じた歯は咬合支持が低下しているため、阿部らのRPLIを改変応用し、咬合支持率を求めた。十分な咬合支持率について評価した。【結果と考察】歯列と咬合を生涯にわたり維持するための平均的な要件は、現在歯20歯以上、Eichner B2以上で左右のバランスが良いこと、臼歯部の咬合支持が4カ所・35%以上、全体の咬合支持は7カ所・45%以上であると考えられた。患者の咬合支持率を把握することは、義歯を使用しない咬合を維持するために極めて有効であると考えられた。

O-018 ⑩インプラント

下顎第一大臼歯部に抜歯即時インプラント埋入を行ったケース

A case of immediate implant placement in the mandibular first molar position



高麗 佳昭 KORAI Yoshiaki
香里園かほりまち歯科

【症例の概要】28歳、女性、会社員。主訴：奥歯で物が噛めない。所見：36の根中隔部に歯根破折を認め、歯肉縁下う蝕もみられる。【治療方針・治療経過】36は抜歯後、インプラントによる咬合回復を予定した。治療期間を短くしたいという患者の希望と、手術への恐怖心から静脈内鎮静下におけるガイドス TENTを用いた抜歯即時インプラント埋入を行い、4カ月後プロビジョナルレストレーションを経て最終補綴物へ移行した。【考察】抜歯を伴うインプラント手術の場合、待時埋入では抜歯窩の骨再生や周囲組織の回復を待ってから埋入するが、治療期間が長くなり患者の負担が大きくなる。抜歯即時埋入では治療期間を短縮することができるが、抜歯後の骨吸収や歯肉レベルの変化を予測しなければならない。今回ガイドス TENTを用いることで、術前にシミュレーションした理想的な位置に埋入でき、術後経過は良好である。

O-020 ⑥歯周

**歯周基本治療後の歯肉退縮が
メンテナンス期間中に改善した1症例**

Improvement in gingival recession during maintenance after initial periodontal therapy : A case report



佐藤 令菜 SATO Reina
株)Dental Fairy

【症例の概要】患者：62歳、女性。歯周炎の患者に歯周基本治療を行うと治療に伴い歯肉退縮を生ずることがある。今回、慢性歯周炎の患者に歯周基本治療を行い22、23の歯間乳頭の歯肉退縮を起こした症例が経時的に回復したので報告する。【治療方針・治療経過】患者は前歯部歯間乳頭の歯肉退縮に対し、審美障害を訴えた。患者の希望から、歯根間距離、歯の解剖学的形態、ブラッシング圧、咬合などを注意深く観察しながら経過観察を行った。該当部位は骨頂からコンタクトポイントまでの距離が8mmあったが、メンテナンスおよびブラッシング指導を継続的に行うことによりメンテナンス開始5年後に歯間乳頭の回復を確認した。【考察】本症例では、あらゆる条件が整っていたため歯間乳頭の歯肉退縮が回復した。上記に挙げた条件は密接に関係していると考えられ、さらにブラークコントロールや咬合などの外部応力も修飾因子として捉えるべきであると考えられる。

テレスコープ義歯に 上下顎同時印象法を応用した 1 症例

A case of the maxillomandibular simultaneous impression method applied to telescopic denture



嶋倉 史剛 SHIMAKURA Fumitake
あらしき歯科医院
小泉 詩織 Weber Dental Labor GmbH
稲葉 繁 稲葉歯科医院

【目的】白歯部欠損に適切な補綴がなされていない場合、咬合支持を失い、低位咬合となる。咀嚼機能障害だけでなく、前歯部の咬合力過重による歯の破折やそれによる欠損などの審美障害も起こりやすい。したがって、それぞれの患者の適切な顎位を導出し、補綴処置を行う必要がある。【症例の概要】白歯部欠損、低位咬合の患者に、上下顎同時印象法を応用することで、適切な垂直的顎位、水平的顎位の回復および顎位の安定を図った。上顎をレジリエツ、下顎をコーヌス義歯にて最終的な咀嚼機能回復と審美改善を行った。【結果と考察】補綴後2年経過、補綴物や歯周組織は良好で、機能的・審美的に患者の満足を得ている。残存歯による制約を最小限にできるテレスコープシステムに、上下顎同時印象法を応用することで、確実な顎位の決定と咬合拳上を伴う咬合の再構築を行い、機能的・審美的な回復を行うことができたと考えられる。

上顎前歯部に抜歯即時埋入を行った 1 症例

A case of immediate implant placement in the maxillary anterior extraction site

杉山 雄一郎 SUGIYAMA Yuichiro
明海大学付属 PDI 埼玉歯科診療所
松本 篤樹 明海大学歯学部 機能保存回復学講座
オーラル・リハビリテーション学分野
溝部 健一 明海大学歯学部 機能保存回復学講座
オーラル・リハビリテーション学分野
鈴木 玲爾 明海大学歯学部 機能保存回復学講座
オーラル・リハビリテーション学分野

【症例の概要】46歳、女性。主訴：前歯が取れた。所見：11に歯肉縁下う蝕、歯根遠心に外部吸収、サイナストラクトを認めた。デンタルエックス線とCT画像によって11は保存不可能と判断し、MTM後に抜歯即時埋入を計画した。【治療方針・治療経過】11に対して周囲歯槽骨の改善、辺縁歯肉の増大を期待すること、下顎前歯部に対して適切なアンテリア・カップリングの付与を目的としてMTMを行った。MTM完了後慎重に抜歯を行い、徹底的に肉芽を搔爬し続いてガイドシステムを併用してインプラント埋入および骨補填剤の填入を行った。ISQ値が70以上のため即時修復を行い、2ndプロビジョナルレストレーションにて歯肉形態の調和を確認し、最終上部構造を装着した。【考察】開窓を伴う骨形態に対して適切なインプラントポジション、補綴形態を付与することで、審美的、機能的にも改善することができた。

重度歯周炎に対して 包括的治療を行った 1 症例

A case of comprehensive therapy for severe periodontitis



清水 太郎 SHIMIZU Taro
清水たろう歯科

【症例の概要】40歳、男性。主訴：歯科治療全般診てほしい。歯科既往歴：10代のころ矯正治療を受けたが、その後仕事が多忙なため定期検診は行ってこなかった。40歳前から47が腫脹を繰り返してきた。初診時には歯列不正が認められ、またブラークコントロールレコードは55%と不良であった。【治療方針・治療経過】年齢の割に重篤に歯周炎が進行しており、全顎的に歯槽骨レベルが1/2程度骨吸収を起こしていた。治療方針は炎症の除去・コントロールを行い、その後、歯列の連続性を図るためMTMおよび補綴処置を行った。【考察】長期安定もしくは穏やかな予後を獲得するためには、病態の特徴を捉えて治療を行っていかねば安定した予後は望めないケースが多いと実感している。重度歯周病に対して残存歯の保存および歯列の連続性の改善を行った症例であり、現在3カ月に1回SPTを実施、術後経過は良好である。

顎関節症患者者に適正な下顎位を模索し、 咬頭嵌合位の安定を図った

Stabilization of the occlusal position in a patient with TMD



成 仁鶴 SEI Jinkaku
つかだ歯科医院

【症例の概要】68歳、女性。主訴：左の顎が少し痛い。病歴と所見：4年前に突然、口が開かなくなり、大学病院にて顎関節症の治療を受けていた。左側顎関節は閉開口時にクリックを認め、痛みも多少あった。くいしばりの自覚もあった。【治療方針・治療経過】スタビライゼーション型のスプリントにて下顎位を模索したのち、プロビジョナルレストレーションにて適切な咬合高径を模索した。白歯部咬頭嵌合位の安定を図ったのち、下顎前歯のMTMによりアンテリアガイダンスを確立し、最終補綴へと移行した。【考察】クレンチング、態癖により、下顎位が後方（回転）に押し込まれており、顎関節症状をきたしたものと推測した。そこで適正な下顎位を模索したのち、咬頭嵌合位の安定を図った。これにより顎関節症状が改善し、スムーズな開閉口運動が得られた。治療後3年経過したが、舌のポジションがよくなり、クレンチングのリスクを減らすことができたと考えている。

舌側転位歯抜歯による空隙を補綴により改善した症例

A case of prosthetic treatment for the gap due to extraction of a lingually displaced tooth



高瀬 麻衣 TAKASE Mai
スター歯科クリニック

【症例の概要】43歳、男性。主訴：上の歯肉が腫れている。所見：上顎前歯部は歯肉の腫脹が認められ、舌側に転位している上顎右側側切歯にはう蝕も認められた。【治療方針・治療経過】上顎左右中切歯にはラミネートベニアを装着し、右上犬歯にはオールセラミッククラウンを装着することにより、舌側転位した上顎右側側切歯抜歯による空隙の閉鎖と審美性の回復を試みた。【考察】矯正治療が第一選択であると考えられるが、この患者は期間的な制約から矯正を行うことができなかったため補綴処置により審美性の回復が求められた。上顎左右中切歯にはラミネートベニアを装着し、上顎右側犬歯にはオールセラミッククラウンを装着することにより、舌側転位した上顎右側側切歯抜歯による空隙の閉鎖をすることができ、審美性も改善された。術後経過は良好である。

チーム医療における歯科衛生士の役割

The role of the dental hygienist in team medicine



田沼 沙織 TANUMA Saori
かんだぎ歯科医院

【症例の概要】64歳、女性。主訴：全体的に歯肉が腫れている。所見：過蓋咬合、天然歯における臼歯部咬合支持の喪失を認めた。また、PCR、BOPは高値を示していた。【治療方針・治療経過】歯周基本治療では、モチベーションを向上させるため、時間をかけてコンサルテーションを行った。治療途中、ご家族の不幸もあったが、患者に寄り添いながら根気強く治療を行った。歯周基本治療後には歯周組織環境はかなり改善し、全顎的な咬合再構成を行うことができた。治療終了後のメンテナンスでは、プラークコントロールに少々波はあるが、現在まで良好な経過をたどっている。【考察】患者にとって歯科医院でも身近な存在である担当歯科衛生士が、患者情報を的確に把握し、生活背景も考慮した上で日々の診療にあたっていくことが良好なラポール形成に繋がり、ひいては患者のモチベーションアップ、予後の安定へと繋げることができると思われる。

歯科恐怖をもつ患者との心理学を応用したラポール形成

Psychological rapport building with a dentophobia patient



友松 恵世 TOMOMATSU Keiko
ながさか歯科クリニック

【目的】「寄り添う」という言葉に振り回されて、患者の希望通りにするのではなく、歯科医療従事者として伝えなければならないことは伝えるべきである。そのために、必要な「患者とのラポールの確立方法」について考察し、報告する。【方法】歯科に対する恐怖やトラウマを抱える患者に対して、心理学の視点からの接し方を組み入れ、その後の患者の変化について観察した。【考察】心理学的なテクニックを用いることで、ラポールを確立できた。ただ傾聴するのではなく、心を開きやすくする問いかけ方や方法などを変えることでラポールを確立することができたと考えられる。【結論】心理学的なテクニックを用いて、ラポールを確立したことで、患者の意見や心情を引き出すことができた。そして、担当医と治療の方向性を決め、共に目指すことができた。これは、双方にとって最善の治療の選択につながった。

効果的な根尖部の根管洗浄

Effective root canal irrigation of the apex



中田 穰 NAKADA Yutaka
ゆたか歯科クリニック

【目的】根管内の起炎物質を除去するためには、適切な根管形成に加えて十分な根管洗浄を行う必要がある。根尖部では根尖歯周組織に影響を与えないよう洗浄液の漏洩に注意しなければならないため従来のシリンジ洗浄、超音波洗浄では十分な洗浄効果を得ることは困難である。根尖孔外への洗浄液の流出を最小限にした上で根尖部の洗浄を行うことができる方法を報告する。【方法】根管形成、超音波洗浄終了後、根管内吸引洗浄すなわち根管バキュームを根尖付近まで挿入し、根管口付近から洗浄液を流入させる方法で根尖部の洗浄を行う。【考察】根尖孔外へ洗浄液を出さないことと十分な洗浄効果を得ることは従来の根管洗浄法ではジレンマであったが、超音波洗浄に加え根管内吸引洗浄を用いることで特殊な器具を用いることなく根尖部を洗浄できる。【結論】根管内吸引洗浄は根尖部の根管洗浄において有効な方法であると考えられる。

O-029 ⑦咬合・咀嚼 ⑩可撤性義歯

高齢者の多数歯欠損における1症例

A case of an elderly patient with multiple missing teeth



奈良原 知佳 NARAHARA Chika
かんざき歯科医院

【症例の概要】患者は79歳、男性。主訴：左上の奥歯が咬むと痛い。所見：上顎 KennedyIV級，下顎 KennedyII級I類，Eichener分類 B4，臼歯部咬合支持不足および上顎臼歯部挺出による咬合平面の不整を認めた。また，全顎的に歯周炎の進行や不適合補綴物，二次う蝕や根尖病変も認められた。【治療方針・治療経過】一口腔単位の治療介入が望ましい状態で，咬合再構成を行うこととした。舌や顔貌との調和を図った上，形態学的指標としてセファロ分析も参考に咬合平面を設定し，中心位でプロビジョナルレストレーションを装着，機能的観点や患者の使用感覚等が問題なく機能していることを確認した上で最終補綴へ移行した。【考察】咬合再構成においては，設定した下顎位が生体に調和できるかどうかをプロビジョナルレストレーション装着中に確認し，必要に応じ修正を加えていくことが良好な結果へ繋がると考えられた。

O-031 ⑪可撤性義歯

リマウント咬合調整法による咬合の回復

Restoration of occlusion by remounting technique

橋詰 直毅 HASHIZUME Naoki
和田精密歯研株式会社金沢ラボ

【症例の概要】噛んだらズレる，内面や咬合の調整が大変などの声があることから歯科医と協力しリマウント義歯調整法を行った。【治療方針・治療経過】口腔内では咬合器でのフルバランスオクルージョンが再現され，フードテストではせんべい，ピーナッツ，りんごを食べ，最初はせんべい，りんごの丸かじりができる患者とできない患者が半々くらいであった。しかしながら「今までの義歯ではどれも食べれなかった」と言っていた。そしてしばらく義歯に慣れてから再度フードテストを行うと前回食べられなかったせんべいなども食べられるようになり「食事が楽しくなった」と仰っていた。【考察】リマウント調整法は，義歯に悩んでいる患者にとっても有効かつ効果の発現がすみやかな方法である。超高齢化社会に向けて良好な義歯は今後重要なウェイトを占めると思う。

O-030 ⑩インプラント ⑪可撤性義歯

顎変形を伴う多数歯欠損に対し，咬合再構成を行った症例

A case of occlusal reconstruction for multiple missing teeth with jaw deformity



根間 大地 NEMA Daichi
ねま歯科クリニック

【症例の概要】53歳，女性，上顎前歯部の疼痛を主訴に来院。診査の結果，臼歯咬合支持域を失い，下顎前歯部の突き上げにより上顎前歯部は破折し，すれ違い咬合に移行する寸前の状態であった。【治療方針・治療経過】上顎前歯部は骨造成を伴うインプラント修復を行った。咬合平面の乱れの著しい上顎臼歯部は歯周外科処置，LOTの後，歯冠修復，左右差の著しい下顎は残存歯に支持を求めた可撤性義歯にて機能回復を行った。【考察】骨格的上下対咬関係の不調和が著しい咬合崩壊患者に対し咬合再構成を行った。左右下顎肢の長さの違いによる下顎骨の非対称性，それに伴う上下対咬関係の左右差が著しく，解決に苦慮した。上顎の前方遊離端欠損に対してはインプラントを用いることで力学的トラブルや審美障害を回避し，左右差の著しい下顎は可撤性義歯を用いることで上下顎の前後左右的な対咬関係の不調和を改善した。

O-032 ⑤硬組織

マトリックスを使用しない
2級コンポジットレジン修復法

Composite resin restoration in class II cavities without matrix system.



樋口 惣 HIGUCHI So
樋口歯科

【目的】2級コンポジットレジン修復は，歯肉側マージン部の辺縁適合性や隣接歯と適切にコンタクトを回復することは困難である。マトリックスを使用せずマイクロスコープ下に表面張力を利用して充填する手法により，良好な結果を得たので報告する。【方法】窩洞形成後，歯間分離器にて両隣接歯を離開させ，マイクロスコープ下にフロアブルレジンのみで表面張力を利用して積層充填していく。充填後，研磨用ストリップで形態修正，研磨を行い終了。【考察】マトリックスを使用すると，マトリックスの厚み分だけコンタクトが緩くなったり，マトリックス辺縁からレジンが漏出することがある。【結論】本手法で2級コンポジットレジン修復を行うことで，良好な辺縁適合性と適切なコンタクトを得ることができた。

患者の年齢を考慮した治療計画の立案と実践

Treatment planning and clinical practice with consideration for the patient's age



藤野 慎治 FUJINO Shinji
医療法人社団スター歯科クリニック

【目的】患者の価値観は千差万別であり、生活背景や全身状態も個体差は非常に大きい。患者が何を求めているか？ また患者に必要なことは何か？ それらを明確にするためには患者とのカウンセリングの時間を持つことは非常に重要である。今回は特に患者の“年齢”にフォーカスを当てて治療計画の立案をその実践について述べさせていただく。【方法】若年者における治療計画と高齢者における治療計画を提示し、比較を行った。【考察】若年者と高齢者では治療に対して求めることと価値観が大きく異なる。特に高齢者の場合は治療期間の短縮と侵襲を極力小さくする計画を立てることは重要である。【結論】若年者と高齢者では術後の“予知性の期待度”が大きく異なる。また、高齢者の場合は特に治療期間を短縮することが患者の治療中のQOL低下を防ぐことにつながる。

上顎無歯顎難症例に対するハイドロキャスト間接置換法の応用

A case of therapeutic denture with application of Hydro-Cast for edentulous maxilla in a difficult case



北條 幹武 HOJO Mikitake
医療法人ながさか歯科クリニック

【症例の概要】73歳、男性。主訴：上顎義歯の落下、所見：上顎顎堤吸収が著しい炎症性フラビーガム、下顎左側の重度顎堤吸収、かつ矢状面観前方前開きの上下顎間関係。【治療方針・治療経過】ハイドロキャスト間接置換法を用いた治療用義歯の活用により、上顎フラビーガムの消炎、痛みの消失、筋のリハビリテーションによる下顎位の改善を行った。最終的に、義歯の維持や安定、機能を確認後、最終義歯へ移行した。【考察】無歯顎難症例を克服するには、治療用義歯の使用に変化する患者の顎堤、粘膜、咬合力に合わせた調整が必要である。本症例では、ハイドロキャスト間接置換法とティッシュコンディショナーの口腔内直接盛り付け法との違いが明確になり、前者の方法によって患者の義歯使用満足度を向上させることができることが示唆された。

顎関節症患者に対して矯正治療と補綴治療を併用した1症例

A case of combined orthodontic and prosthetic treatment for a patient with TMD



武笠 憲 MUKASA Ken
イーグル歯科クリニック（熊本県）
青木 聡 青木歯科（東京都）
佐藤 貞雄 神奈川歯科大学咬合医学研究所

【症例の概要】30代、女性。他院で17の感染根管治療を受けるも、開口を維持できないため治療ができず言われたため当院に転院された。根管治療終了後、全部被覆冠に必要なクリアランスが不足していた。【治療方針・治療経過】支台歯のクリアランス不足は歯の挺出のみならず顎位のずれが原因と思われた。同様に顎関節症を発症したものと考えられた。そこで、総合的な診査、診断後に矯正治療を行い顎位の改善をはかり、その後補綴治療を行った。【考察】矯正治療を行ったことで、十分な支台歯のクリアランスが得られ顎位の改善により開口障害も改善された。矯正治療は一般的に審美を目的に行われることが多いが、今回の治療のように顎関節症の改善や安定した補綴治療の一助になると思われる。

顔貌基準を用いた補綴装置の製作

Fabrication of prosthetic devices using facial standards



柳沢 亮太 YANAGISAWA Ryota
河津歯科医院
荻原 拓郎 河津歯科医院

【目的】補綴装置を製作する際、患者それぞれの顔貌に対する審美的基準を明確にし、患者満足度の向上を達成する。【方法】顔貌の基準、各平均値を用いて診査・診断を行う。仮義歯やプロビジョナルレストレーションの各段階で顔貌基準を用いて患者の判断基準を明確にし、要望を取り入れた補綴装置を製作する。【考察】患者が自身に装着された補綴装置を評価する際に判断基準がないと曖昧な評価になりがちであるため、顔貌基準を用いて判断基準を設定することで患者も評価が行いやすくなり、より審美的要望とのすり合わせが可能になる。【結論】顔貌の基準、各平均値を用いて補綴装置の診査・診断を行うことは、感覚に頼らず客観的基準を持った補綴装置を製作することに加え、患者ごとの審美的満足度を達成するために重要である。

スタンダードプレコーションの考え方による 感染予防対策の見直し

Reviewing infection prevention measures based on the concept of standard precautions

吉田 明香里 YOSHIDA Akari

河津歯科医院

安澤 美紀 河津歯科医院

桑原 瑤子 河津歯科医院

龍田 恒康 明海大学 歯学部歯学科 病態診断
治療学講座

【目的】 歯科医療現場は観血処置が多く、また感染のリスクのある有病者であるか否か不明の状態では治療やクリーニングなどを行うことがあるため、常に感染のリスクがある。そこで、スタンダードプレコーションの考え方が必要であると考え、改めて当診療所の感染予防対策を見直すこととした。【方法】 スタンダードプレコーションの考え方を、改めてスタッフ全員で統一し、当医院で行っている感染予防対策を見直した。【考察】 スタッフ全員が同じ考えのもとで対策を行わなければ感染予防対策は成立しないため、全員が共通の認識をもって取り組むことが重要である。【結論】 スタッフが安心して業務に携わり、また患者が安心して治療を受けることができる環境を確保することができた。

チーム医療に違いを創る トリートメントコーディネーターの役割

The role of the treatment coordinator as a difference maker in team medicine



大井 佳与 Oi Kayo

坂口歯科クリニック

【目的】 治療の目的をできるだけ具体的なものにする。このことは治療の方法を決めることよりも重要だと考える。初診時の問診で「症状のあるところのみ」を選択した患者になりたい未来をイメージできると突然、積極的な治療を選択されるケースは少なくない。【方法】 演者が大切にしている3つのポイント(空間作り・イメージ化・心談)について解説する。【考察】 トリートメントコーディネーター(以下TC)として携わることは、患者自身が抱く恐れや不安を軽減し、「このチームにやらせてみたい」と思っただけで重要な役割であり、そのためには術者ではないTCであっても臨床の知識や技術を理解し「その患者にとって最高の治療を施したい」という想いを持ってこそ結果に違いを創れると考える。【結論】 TCの役割は、チーム医療の要である。

マイクロスコープを用いた 支台歯形成への取り組み

Preparation of abutment teeth using a microscope



吉成 宏陽 YOSHINARI Hiroaki

昭和歯科医院

【目的】 補綴装置の辺縁適合性は支台歯のフィニッシュラインの形成で大きく変わる。そこで適合の良い補綴装置作製のために、明瞭なフィニッシュラインの形成を目指す。【方法】 支台歯形成時に直視ができない部位の形成不備をなくすため、マイクロスコープを用いて支台歯形成を行った。【考察】 支台歯形成において直視ができない部位はブラインドで形成を行うことがあり、その結果として印象採得後、石膏模型におこして初めてダブルマージンなどの形成不備がわかることがある。支台歯形成にマイクロスコープを用いることで術野が拡大され、また明るくなることで、フィニッシュラインの形成において目視が可能になると考えられる。【結論】 支台歯形成にマイクロスコープを用いることで、術野を明視化することが可能となり、明瞭なフィニッシュラインが得られた。

プロビジョナルレストレーションにより 修復物と歯肉との調和を得た症例

Gingival harmony with a restoration using provisional restorations: A case report



小原 直 OHARA Naoshi

ミナミ歯科クリニック

【症例の概要】 26歳、女性。主訴：上顎前歯部修復物が一部欠けた。所見：21口蓋側に歯冠破折を認めた。また22は変色を呈している。【治療方針・治療経過】 21は再根管治療を行った。22は歯髄診断により失活していたため、根管治療、ウォーキングブリーチの後、プロビジョナルレストレーションを作製し歯肉との調和を図り、最終補綴物へと移行した。【考察】 前歯部審美領域における審美修復は隣接歯の形態や歯肉との調和が求められる。二次う蝕や歯肉炎を誘発しないよう考慮し長期的に良好な予後となるように補綴修復を行わなければならない。本症例ではプロビジョナルレストレーションにより圧迫することで歯肉ラインを合わせたので、よりプロビジョナルレストレーションの重要性を再認識することができた。

隣接面の適合性向上のためにセパレーターを用いたコンポジットレジン修復症例

A case of composite resin restoration using a separator to improve the fit of the adjacent surfaces



鳥越 理一 TORIGOSHI Riichi
樋口歯科医院

【目的】隣接面が不適合な修復物はプラークが停滞しやすく、二次う蝕、歯肉炎などを誘発する可能性が高い。適合性の良い隣接面修復の方法を検討する必要がある。【方法】修復物の隣接面の適合性に問題がある歯に対し、視診・探針での触診で適合性を評価した。既存修復物を除去後、セパレーターで歯間離開後に表面張力を利用し、隣接面窩洞のコンポジットレジン修復をフロアブルレジンを用いて行った。術後1週間後に同様の視診・探針での触診で適合性を評価した。【考察】術前と術後では、後者の方が適合性の評価は高かった。表面張力を利用したコンポジットレジン修復は他の修復方法と比べ適合性が高い可能性がある。【結論】セパレーターで歯間離開した状態でコンポジットレジン修復を行うことは、隣接面の適合性を向上させる上で有用な方法である可能性がある。

ゴルフにおけるマウスガードの咬合について

Effect of mouthguard occlusion on playing golf



岡永 覚 OKANAGA Satoru
岡永歯科

【目的】ゴルフのマウスガードに関する見解は、「食いしばりの予防のための使用は可」という考えと「飛距離が伸びるから不可」という考えがある。マウスガードがどの程度の厚みのときに、ドーピングとなるか、食いしばり予防効果にとどまるか、について検証することとした。【方法】咬合と運動能力に関する文献を調べてみた。【考察】①「咬合を15mm以上挙上したら運動能力が向上した」という実験があるので、15mm以上咬合を挙上するのは問題があると思う。②「欠損歯がある高齢者に義歯を装着すると、転倒リスクが改善した」など咬合と運動能力の関連性を示唆する報告もあるが、通常の歯科治療に起因するものであれば問題はないと思う。【結論】安静位空隙の範囲内で作製されるマウスガードを食いしばりの予防を目的に使用するならば問題はない。

副鼻腔炎既往患者に対する上顎結節を利用したインプラント治療

Implant treatment using maxillary nodule for a patient with a history of sinusitis



前田 拓哉 MAEDA Takuya
まえだ歯科
堀之内 孝彦 ルナデンタルクリエイト

【症例の概要】75歳、男性。主訴：上顎両側大臼歯部の咬合痛所見、17、27頬側歯肉にサイナストラクトを認める。副鼻腔炎の既往歴あり。【治療方針・治療経過】同部歯根破折の診断下に抜歯、上顎両側臼歯部にインプラント治療を計画した。副鼻腔炎の既往歴があり、サイナスリフトなど上顎洞に感染が起こりうる外科処置を回避し、上顎結節など既存骨を利用した埋入処置を計画した。右側はフリーハンドの外科処置を行った結果、埋入角度、深度が術前の想定範囲を逸脱し、上顎結節付近の翼突静脈層の存在等の解剖学的リスクや補綴の複雑化などの課題を残した。その反省を生かし、左側ではサージカルガイドを用い、シミュレーションに近い埋入処置を完了させた。【考察】傾斜埋入処置ではガイド手術が有効である。また傾斜埋入は後の補綴作業を複雑にするが、アバットメントで角度補正し、清掃性の確保された上部構造作製が可能であった。

インプラントのメンテナンスビリティを考察する

Considerations on maintainability of implants



岩井 理子 IWAI Satoko
東京ステーション歯科クリニック
川畑 絵梨 東京ステーション歯科クリニック
小川 洋一 東京ステーション歯科クリニック

【目的】インプラントを良好に維持するには定期的なメンテナンスが重要であることは厚生労働省-歯科インプラント治療指針により、医療提供者ならびに国民に広く周知されている。インプラントのメンテナンスビリティを考察することにより、個々の症例のメンテナンスの着目点を明確にする。【方法】インプラントの配置と上部構造の形態がメンテナンスに及ぼす影響について、臨床症例を用いてエックス線で個々に考察しながらメンテナンスを行った。【考察】欧州歯周病学会におけるインプラント周囲疾患の効果的な予防についての報告では、プラーク除去およびプロービングなどを適切に行うためにはインプラントの配置と上部構造の形態が重要であると示しているが、臨床においても配置と形態は最も重要な要素であった。【結論】インプラントの配置と上部構造の形態はメンテナンスビリティに大きく影響する。

MEAW を用いた顎間牽引における 歯列の移動状態

Movement patterns of upper and lower dentitions in intermaxillary traction using MEAW



河村 純 KAWAMURA Jun
河村歯科医院
玉谷 直彦 たまや矯正歯科

【目的】 Multiloop Edgewise Archwire (MEAW) を用いた場合、歯列がどのように移動するのかを検討する。【方法】 有限要素法を用いて歯の移動をシミュレーションした。歯根膜は線形弾性体、顎骨と歯は剛体、アーチワイヤーは弾性はりとした。歯は歯根膜の弾性変形による初期動揺が繰り返されると仮定した。【結果と考察】 MEAW と通常のアーチワイヤーでは、全体のたわみ特性は、ほぼ同じであった。II 級の牽引では歯列全体が時計回りに回転し、III 級の牽引では反時計回りに回転した。これは、牽引力の作用方向が抵抗中心から離れているためであった。また、II 級の牽引では上顎中切歯が、III 級の牽引では下顎中切歯が挺出して後方へ傾斜移動した。これは、歯列の回転とアーチワイヤーのたわみによるものと考えられる。MEAW では、通常のアーチワイヤーに比べて中切歯の挺出と後方傾斜が大きくなった。

アライナー矯正を応用し、 最小限の侵襲で咬合再構成を行った症例

Application of aligner orthodontics in occlusal reconstruction with consideration for minimal invasion

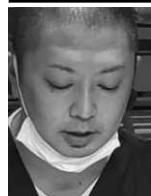

小森 真樹 KOMORI Masaki
こもり歯科クリニック

【症例の概要】 60 歳、女性。主訴：左上の奥歯が腫れている。所見：全顎的に不適合な補綴物、修復物が装着されており、マージン部、歯頸部に二次う蝕、また辺縁歯肉の発赤、腫脹が認められた。【治療方針・治療経過】 模型分析、セファロ分析の結果、両側犬歯関係は II 級、骨格的には I 級叢生の状態で、先天欠損、癒合歯も存在し、上顎の補綴されている歯は全て失活歯だった。患者の年齢なども考慮し、補綴前処置としてアライナー矯正を応用し叢生を改善し、咬合再構成を行った。【考察】 人生 100 年時代と言われているように、ライフステージを考慮した治療戦略が今後ますます重要視されてくると感じる。インプラントは治療における有効なオプションであることは疑いの余地はないが、インプラントに至る前に環境を整えておく必要性を考え、今回の治療方針を選択した。患者の満足を得ることができ、経過は良好である。

重度歯周炎患者へのインプラントの応用

Application of implants in patients with severe periodontitis



小松 啓之 KOMATSU Hiroyuki
こまつ歯科医院

【症例の概要】 62 歳、女性。主訴：奥歯で噛めない 所見：全顎的に歯周病が進行し臼歯部でのパーティカルストップがなく、下顎前歯の突き上げによる上顎前歯部のフレアアウトを認める。全体的に歯の病的移動を認め咬合平面の乱れも顕著である。【治療方針・治療経過】 歯周基本治療を行いながら顎位を定め臼歯部には骨造成を伴うインプラント補綴治療を行いパーティカルストップを得て、天然歯は矯正治療を行い補綴治療を伴いながらアンテリアガイダンスを獲得した。その後プロビショナルレストレーションを経てクロスマウントテクニックにて最終補綴に移行した。【考察】 重度歯周炎の患者に強固な咬合支持となるインプラントを用いることにより、不安のある天然歯の保存に有効であることが示唆された。

顎機能を考慮したブラキシズムや自律神経系の 検査

Examination of bruxism and autonomic nervous system considering cranio-mandibular function



青木 聡 AOKI Satoshi
青木歯科（東京都）
森本 淳史 森本歯科クリニック（京都府）
佐藤 貞雄 神奈川歯科大学咬合医学研究所

【目的】 顎機能障害をもつ患者の診療をするために、静的な咬合や機能的な診査に合わせその他の面からも検査をすることにより確実に診断することを企図した。【方法】 咬合治療を行う患者に対して通常行う写真撮影、咬合器を用いた模型診査などに加えてブラキシズム（ブラックステッカー：(株) JM オーツ）や自律神経機能評価装置（きりつ名人：(株) クロスウェル）を用いて診断を行った。【結果と考察】 咬合の検査や診断結果は客観的なデータが少なく、主観的な判断が多いために、症例の解釈に個人差が生じてしまう。数値化された検査結果を多く取り入れていくことでブラキシズムのパターンが改善したり、自律神経のバランスなど全身的にも症状が向上したりしているケースが観察された。【結論】 今回採用した方法は、咬合に関する診査、診断のみならず治療方針の立案に有用であると考えられた。

前歯部反対咬合と咬合圧による補綴物破損を修復した1症例

A case of restorative treatment for prosthetic failure due to anterior cross bite and occlusal pressure



青木 義親 AOKI Yoshichika
あおぎ歯科・矯正歯科クリニック

【症例の概要】52歳，女性。主訴：前歯をきれいにしたい。右上の歯茎が腫れている。所見：デンタルエックス線およびCT画像にて右上小白歯根尖部に透過像を認める。歯周組織検査より歯周ポケットの深さは正常。全顎的に咬耗があり補綴物の破損も認められる。側貌セファロ分析よりプレーキーフェイシャルパターン。【治療方針・治療経過】上顎右側小白歯部の抜歯および，下顎左側欠損部にインプラント埋入。破損した補綴物をテンポラリークラウンにしバイトアップ。どこまで挙上できるのか見極める。下顎前歯部はMTMにて叢生の改善。最終補綴へと移行。【考察】補綴する際にどこまで咬合挙上できるのか，前歯部の歯冠形態をどうすればいいのかを決定することは重要である。補綴物破損防止のためナイトガードを使用。今後も咬合が強く，咬筋が発達している患者さんのためメンテナンスを継続し，歯の保存に努めたい。

審美領域のインプラントで歯間乳頭保存と歯頸ラインを作製した症例

A case of interdental papilla preservation and cervical line fabrication with implants in the esthetic region



安達 忠司 ADACHI Tadashi
あだち歯科医院
安達 出 あだち歯科医院

【症例の概要】58歳，男性。主訴：ブリッジ（以下Br.）の破折。所見：支台歯の22の陶材焼付冠の前装部が破折しており，3歯連続欠損のため審美的にも支台歯負担的にも問題がある。【治療方針・治療経過】上顎3～3部の13，22，23支台Br.で，12，11，21のダミー部をインプラントで補綴する。埋入の際に正中歯間乳頭を保存するために左右別々に歯槽頂切開し，13，22の歯肉溝切開のみで埋入時に唇側GBRも行った。プロビジョナルレストレーションにより唇側歯肉ラインを形成し，疑似歯間乳頭も作製した。【考察】審美領域の12，11，21部のインプラント補綴は，機能的にはアンテリアガイドランスの重要性があり，歯間乳頭をはじめとする歯頸部歯肉ラインの審美性も重要な要素であるが，切開方法の工夫とプロビジョナルによる歯肉ラインの形成によって，どちらも高いレベルで達成できたのではないかと考える。

正中矢状面を基準値としての技工作業

Technical work using the mid-sagittal plane as a reference point



浅里 秀史 ASARI Hidefumi
デンタルラボ浅里

【目的】咬合器上および模型にて技工作業を行う際に，実際の口腔内に調和の取れた補綴物を製作するには，何らかの基準を模型上から見つけ出し製作しなければならない。その際，統一した基準値を決定しなければならない。【方法】水平調節機構付フェイスボウを用いた咬合器装着によって正中矢状面，仮想咬合平面を設定する，または模型上で正中矢状面，仮想咬合平面を設定して技工作業を行う。【結論】正中矢状面，仮想咬合平面を基準に模型の状態がわかるため，製作の方向性が導きやすくなる。【考察】临床上全て水平調節機構付フェイスボウによって咬合器に装着されるわけではないので，模型上で正中矢状面，仮想咬合平面を設定することもある。たとえ模型上の基準でも，経験や勘だけではなく，基準があれば，調和の取れた補綴物を製作することができる。

新義歯装着時におけるリマウント調整法の有用性

The benefits of the remounting technique at the placement of new dentures



安達 隆帆 ADACHI Ryuho
安達歯科医院

【目的】総義歯における咬合の不調和は，疼痛，潰瘍，最終的には顎堤の吸収を引き起こす可能性がある。しかし，総義歯における咬合の不調和を口腔内で視認することは難しく熟練を要する。そこで口腔外で咬合の不調和を明瞭化し，咬合調整できるリマウント調整法の有用性を供覧したい。【方法】総義歯患者における新義歯装着時に，コンパウンドを用いて再度咬合採得を行い，咬合器にリマウントして咬合調整を行う。【考察】総義歯の場合，口腔内で正しい位置で咬頭嵌合しているようにみえても，可動性の床下粘膜によって義歯が移動することで早期接触を補正してしまっていることも多い。そのため，義歯床の動きの影響を受けずに咬合調整を行うことができるリマウント調整法に有用性があると考えられる。【結論】総義歯患者にリマウント調整を行うことで口腔内で確認困難な咬合の不調和を調整することができた。

マイクロスコープを用いて上顎洞挙上術を行った症例

A case of maxillary sinus elevation using a microscope



荒木 淳 ARAKI Jun
荒木歯科医院

【緒言】上顎骨にインプラント治療を行う際に、骨量が垂直的に不足している症例に遭遇する頻度は、日常臨床で比較的高い。そのような場合、上顎洞挙上術を行うことになるが、そこで歯科用マイクロスコープを用いた。従来の裸眼や歯科用ルーペを使用した場合と比較して、様々な利点がある。【方法】上顎洞挙上術にマイクロスコープを使用した場合と従来の術式とを比較した。【結果と考察】シュナイダー膜を剝離する際にマイクロスコープで確認しながら確実に処置を行えるため、膜を損傷することなく、人工骨の填入まで行え、治療の確実性が向上し、手術時間の短縮もできる。また、術中の出血や術後疼痛、腫脹などの外科的侵襲も軽減する。【結論】歯科用マイクロスコープを用いて上顎洞挙上術を行うことは、大変有益である。

根尖に透過像を認める永久歯に対して生活歯髄療法を行った症例

A case of vital pulp therapy for a permanent tooth presenting radiolucency in the apical region



池田 洋之 IKEDA Hiroyuki
レイス歯科クリニック

【症例の概要】14歳、男性で特に自発症状なく、検査希望により来院。35にエックス線にて、歯冠部に歯髄に近接したう蝕様の透過像を認め、根尖に透過像、骨硬化像を認めた。歯髄診査を行い、その結果可逆性歯髄炎と診断した。【治療方針・治療経過】う蝕除去していくと、露髄を認め、部分断髄へと治療方針を変更した。部分的な断髄により、出血のコントロールが可能であったため、バイオデンティンにより覆髄し、コア用レジジンにて封鎖した。後日、支台歯形成し、暫間補綴を行い経過観察した。8カ月後に再評価を行うと、根尖透過像に縮小は認められず、冷刺激に対しては反応が認められた。また、覆髄材直下には硬組織様の不透過像を認めた。【考察】根尖透過像の縮小を認められないものの、あきらかな失敗とは考えられず、再評価後の意思決定が難しい。

正中矢状面を基準とした上顎模型の咬合器付着法

Mounting of the maxillary model to the articulator with reference to the mid-sagittal plane



安藤 一夫 ANDO Kazuo
株式会社モダン・デンタルラボラトリー

【目的】無歯顎症例において歯の排列、咬合の再構築を行う際、審美性・機能性を兼ね備えた排列を行うのは非常に難しい作業である。正中矢状面を基準とすれば、理想的な補綴物製作を行うことができることを検証する。【方法】正中矢状面を基準として上顎模型を咬合器付着することにより、咬合器上に生体の正中垂直座標、側方水平座標を再現する。【結果と考察】左右同高的位置関係、左右対称的位置関係、前歯部歯軸に対する垂直的位置関係などの咬合構築が審美的、機能的においてもよい結果をもたらすことができたと考えられる。【結論】咬合器上に垂直・正中矢状座標、水平・側方座標の基準が正確に再現できることは補綴物を製作する歯科技工士にとっても、その作業が容易になる。

治療用義歯によりオーラルリハビリテーションを行った総義歯症例

A case of oral rehabilitation using therapeutic dentures



石井 敦 ISHII Atsushi
ビーバー歯科

【症例の概要】71歳、女性。主訴：前歯のブリッジが取れた。所見：不適合な補綴物、固定が多数認められ残存歯はほぼ残根状態である。【治療方針・治療経過】残根歯を全て抜去し、上下総義歯。治療用義歯を用いてオーラルリハビリテーションを行い、中心位咬合、適切な咬合高径、咬合平面を確立し、義歯に慣れていただき、機能的、審美的改善を確認した後に治療用義歯の情報を最終義歯に伝達し作製した。【考察】抜歯後直ちに治療用義歯を装着することで審美的な回復および、歯肉・粘膜の治癒期間を利用し義歯への慣れ、訓練ができた。総義歯臨床では咬合の三要素である中心位咬合・咬合高径・咬合平面を術者が決定する必要がある。治療用義歯を用いてオーラルリハビリテーションを行うことで患者に最適な咬合の三要素を付与し、機能的・審美的な総義歯を作製、装着することができた。

根管治療の基本を再考する

Reconsidering the basics of root canal treatment



石川 洋子 ISHIKAWA Yoko
前嶋歯科診療所

【目的】難しいといわれる歯内療法において、日常臨床の中で根管治療における基本的事項を見直すことにより術者のスキル向上と治療の成功率を高める方法を模索する。【方法】演者は自院において煩雑な根管治療の一連の流れをシステム化し（JHエンドシステム）、各ステップをシステムチックに確認しながら治療を進めている。また、根管形成においては手用ステンレス製ファイルを主体とした根管本来の形態を保持した根管形成を行うことで根管内の起炎物質を確実に除去するようにしている。抜去歯と透明根管模型を用いてこれらを検証する。【考察】根管治療の成功率を高めるには術者が使用する器具の特性を熟知し、一つひとつの基本的なステップを積み重ねることが重要だと考える。【結論】基本事項を着実に実践することでトラブルを回避し、このシステム化により効率性も向上されると考える。

咬合支持域の不足をインプラント治療により回復した1例

A case of insufficient occlusal support restored by implant therapy

伊藤 理 ITO Satoru
エンゼル歯科医院

【症例の概要】52歳、女性。主訴：上顎前歯部の動揺。所見：上顎前歯部および下顎前歯部暫間固定されていたが外れて動揺がみられる。上顎右側臼歯部および下顎臼歯部も欠損しており欠損部の補綴処置および全顎的、審美的な回復を希望され当院を受診した。【治療方針・治療経過】暫間的な審美回復のためのテンポラリークラウン作製、抜歯とともに装着した。その後歯周基本治療を行い、上下顎欠損部にインプラント埋入手術を行った。免可期間をおき経過良好のため、二次手術、最終補綴物装着を前提としたプロビジョナルレストレーション装着、咬合が安定してきたため、補綴物を完成させ口腔内に装着した。【考察】インプラントによる欠損補綴を選択したことで残存歯の負担を軽減できた。咬合支持域を増加させることによりパーティカルストップのが回復し咬合崩壊のレベルを下げる事ができた。術後経過は良好である。

矯正治療における臼歯関係の評価基準を考える

Considering the evaluation criteria of molar relationship in orthodontic treatment



市川 正人 ICHIKAWA Masato
市川歯科医院

【目的】矯正治療の目標である正常咬合獲得の指標を歯列側面観における上下顎臼歯の近遠心的咬合関係、いわゆる臼歯関係から考える。【方法】Angleによる第1大臼歯の正常咬合関係およびAndrewsの正常咬合の6つの鍵をもとに、矯正治療56症例の術後模型の臼歯関係を調査した。【結果と考察】Angleは上顎第1大臼歯近心頬側咬頭が下顎第1大臼歯頬側溝に咬合する関係を正常とし、Andrewsはさらに上顎小臼歯の頬側咬頭が下顎鼓形空隙に咬合することを追加している。しかし本調査では、この両者が厳密に同時に成立する症例はなかった。その中で前歯被蓋との関係を調べたところ、理想的な水平被蓋を示す割合は第1大臼歯咬合関係成立の場合では9.1%、小臼歯咬合関係成立の場合では70.0%との相違を得た。このことより小臼歯を臼歯関係の指標とすることが機能と審美的点からより有効であるとの認識を得た。

歯列不正を伴う重度慢性歯周炎患者に対応した1症例

A case report of a severe chronic periodontal patient with teeth misalignment



今枝 常晃 IMAEDA Nobuaki
いまえだ歯科

【症例の概要】51歳、女性、主婦。初診：2015年1月、主訴：上の前歯がグラグラで気になる。所見：PPD4mm以上71.4%、BOP75.0%、11動揺度2、16分岐部病変3度、35先欠著しく上下顎舌側傾斜を伴う狭窄歯列弓を認める。【治療方針・治療経過】来院当初は矯正治療を希望されていなかったが、歯周基本治療が進むにつれ、必要性を理解され全顎的な矯正治療へ移行した。矯正治療により狭窄歯列弓の改善、歯周組織ならびに咬合の安定を確保した。【考察】補綴治療やインプラントの前処置として矯正治療を行うことはエナメル質や歯髄、もしくは歯そのものの保存に繋がり、将来的に再介入を考慮した場合、限りなく低侵襲となる可能性を秘めている。全ての患者に矯正治療ができるわけではないが、今後も多くの歯を保存できる治療に努めたい。現在、本症例は歯周組織、咬合とも安定しており、引き続き経過観察を行っていきたい。

前歯部ダイレクトベニア修復に 高透明性シリコンを用いた症例

A case of direct veneer restoration with application of highly transparent silicone material



岩城 秀明 IWAKI Hideaki
岩城歯科医院

【目的】前歯部ダイレクトベニア修復の術式を簡単に行う方法を模索する。【方法】前歯部のスタディーモデル作成後、モックアップを行い透明のレジン樹脂粘土を使用し型取りをし、フロアプレジンを流し込み光重合させることで、仮充填と本充填を行いダイレクトベニア修復を行った。【考察】ダイレクトベニア修復を成功させるために、患者と術者のイメージを合わせておくことも重要な要素の一つと考えるが、樹脂粘土に流し込みCRで仮充填を行っておくことで、術者と患者のイメージを合わせることができた。また仮充填での修正を、再度樹脂粘土で印象しておくことで、本充填でも簡単に解剖学的形態が付与されたと考える。【結論】透明な樹脂粘土を使用することで、ダイレクトベニア修復時、従来よりも簡単に解剖学的な形態が付与され、完成までの時間が短縮された。

噛める義歯を目指して ～リマウント調整法による咬合調整の実践～

Aiming for a functional denture—Practice of occlusal adjustment using the remounting technique

岩本 繁 IWAMOTO Shigeru
高田歯科医院

【目的】噛めない義歯では軟食・偏食になり栄養状態は低下し、元気がなくなる。元気な生活を取り戻すためには、現在使用している義歯を調整し、まず噛める義歯にすることが求められる。咬合を安定させることで口腔内の環境を整え、さらなる問題点の改善を図る。【方法】再現性の高いセントリックバイトを採り、リマウント後バランスドオクルージョンを付与する。口腔機能精密検査、フードテストにて評価する。【結果と考察】噛めるようになるだけでなく、舌圧の上昇や唾液量の増加、舌苔の減少などが認められ、表情も明るくなった。咬合が安定することで口腔粘膜、頬粘膜、舌と義歯が一体になり、円滑な捕食、咀嚼、嚥下が行えるようになったと考えられた。また、口腔機能精密検査だけでなく、フードテストも行うことでさらなる問題点を見つけることができ、より噛める義歯を目指して対策することができると考えられた。

リーゲルテレスコープデンチャーを用いて 治療した1症例

A case treated with a riegel telescope denture



岩田 直之 IWATA Naoyuki
岩田歯科医院

【症例の概要】62歳、男性。主訴：物がうまく噛めない。歯がぐらつく。所見：欠損部の24, 25, 26, 27, 46, 47には補綴装置はなく、欠損のままの状態。義歯治療は以前に行ったが適合せずに未使用であった。また、どこで噛めばよいのか分からず、残存歯の噛みやすい所で咬合していた。【治療方針・治療経過】欠損部に対してリーゲルテレスコープを用いて治療を行い、同時に咬合のバランスを整え再現性のある中心位での咬合にすることとした。欠損部への治療により咬合再構成を行い、咬合機能の回復も得られた。【考察】従来のクラスプデンチャーでは支台歯の喪失を防ぎにくく咬合の崩壊へとつながってしまう可能性が高い。一方でリーゲルテレスコープは残存歯を保護しつつ機能回復が期待できる。また、適切な咬合を付与することで口腔内の環境を長期的に維持安定させるために有効であると考えられる。

デジタル機器を用いた歯科治療の現在

Today's dental treatment with application of digital equipments

宇根岡 大典 UNEOKA Daisuke
うねおか歯科クリニック

【目的】歯科におけるデジタル化は加速度的に進み、臨床のワークフローそのものも変化し、精度および再現性の向上、データ情報の伝達や共有化、治療や技工工程の簡略化、また患者への情報の可視化することが可能となる。そこで臨床におけるデジタル化の現在について考察を加えて報告する。【方法】従来の治療とCBCTや口腔内スキャナーなどのデジタル機器をワークフローに組み込んだ治療を比較し評価する。【考察】デジタル機器を用いることにより治療精度の向上、情報の共有化や可視化、技工ステップの簡略化等のメリットはあるが、未だ発展途上であり従来の治療との併用が必要である。また機器が優れていても、形成の精度により結果が大きく異なるため、歯科医師として基本的な技術習得のためのトレーニングは必要不可欠であると考えられる。【結論】今後さらに、デジタルデータの効果的な連携および活用が加速することが予想される。

O-065 ⑩インプラント

重度のブラキサーに対しガイドを用いてインプラントを埋入した症例

A case of implant treatment with guided placement for a bruxer patient



負門 直樹 OIKADO Naoki
カツベ歯科クリニック

【症例の概要】41歳，男性．上顎右側犬歯歯根破折を起こし保存困難となったので，2種類のガイドを用いたインプラント治療を行った．重度のブラキサー患者であり機能性・永続性ある治療を目標に治療を行った．【治療方針・治療経過】適切な埋入位置に治療を行うためコンピューターガイド，流しこみレジンガイドの2種類を用いて治療を行った．また，インプラント治療中もスプリントの使用を徹底し，ブラキサーによる残存歯に対する負担を考慮しながら治療を進めた．【考察】重度のブラキサー患者に対するインプラントの長期安定には，術前・術中・術後の綿密な計画が重要であると考え，用いるインプラントの種類も残存骨の状態，歯種を考慮し，ガイドを用いて適切な位置に埋入する必要があるが，直径の大きいものがより長期予後がよいと考える．

O-067 ①診査・診断・医学判断 ⑦咬合・咀嚼

不安定な顎位・不整な咬合平面がみられる患者の術中再診断

Intraoperative reexamination of a patient with unstable mandibular position and irregular occlusal plane



大橋 盛人 OHASHI Morito
泉3丁目歯科

【症例の概要】70歳，女性．主訴：左上被せ物が取れた．時々，どこで噛んでいいのかわからなくなる時がある．口腔内所見において，咬合支持は右側臼歯部のみで，上顎前歯から左側臼歯部にかけて部分床義歯が装着されていた．残存歯の咬合平面は不整で，下顎位は不安定な状態であった．【治療方針・治療経過】咬合高径低下と不整な咬合平面による，筋肉の過緊張を有する顎位不安定な Class II 症例と診断し，歯冠修復と部分床義歯での咬合再構成を計画した．暫間的咬合再構成後，パノラマエックス線写真・口腔内写真より下顎後退の所見認め，術中診断において，咬合高径が過高である可能性も考え，下顎位の収束する方向への咬合の調整を行っている．【考察】咬合高径の修正により，下顎位の後退を認めた．Class II・多数歯欠損において顎位の安定が重要であり，術前の正確な診査・診断，治療中の再評価が必要となる．

O-066 ⑦咬合・咀嚼 ⑩インプラント

咬合崩壊に対しインプラントを用いた咬合再構成を行った1症例

A case of occlusal reconstruction involving implant treatment



大藤 竜樹 OTO Tatsuki
品川シーサイドイーストタワー歯科

【症例の概要】67歳，女性．上顎前歯部のブリッジの脱離を主訴に来院．補綴装置の脱落后，長期間放置したことにより上顎臼歯部は歯槽骨を伴う挺出を認めた．また他の部位に不適合と不適切な歯冠形態の修復物を認めた．【治療方針・治療経過】予後不良であった上顎前歯部，上顎左側臼歯部は抜歯後即時インプラントを用いアンテリアガイダンスとバーチカルストップの確立を試みた．プロビジョナル作製に際してスプリントを用いて適切な顎位を模索し，新たに設定した顎位で機能的，審美的問題がないことを確認しファイナルへと移行した．【考察】臼歯部のクリアランスの確保と前歯部のカップリングを両立させるのに苦慮したが，オーバーレイのプロビジョナルを用いることでワックスアップの情報を比較的簡便にトランスファーすることができた．術後経過良好であるが，摩耗による顎位の変化など，慎重に経過を観察していく．

O-068 ⑦咬合・咀嚼 ⑭包括歯科治療

効率の良い咬合再構成法

Effective method of full mouth occlusal reconstruction



小笠原 久明 OGASAWARA Hisaaki
小笠原歯科診療所

1. 1980年に矢澤一浩先生は Denar Pantograph で Immediate Side Shift を解消すると歯軋りも解消すると発表された．
2. 矯正して ISS をゼロにすると4次元の Stuart や Denar の Pantograph は要らなくなり，2次元の Quick Pantograph を考案した．15分間で Hinge Axis を測定でき Pantograph に変曲点があると，そこが適切な咬合高径と中心位だと分かった．
3. 変曲点を Anterior Jig に記録し，診断用 Splint を製作して使わせると，30分で不定愁訴は解消する．
4. すると咬合器の調整が1分間で完了し Long Centric が Point Centric Occlusion になり鋭利な咬頭が回復する．顆路角から咬合器を処方して Sequential Guidance Occlusion の Wax Cone 法で製作した28歯の歯冠修復物は咬合干渉がなく，無調整で即座に合着完了し，術後の Splint も要らない．

口
演
発
表

先天性欠如のある患者における顎骨成長発育と歯の位置異常への対応

Treatment options with consideration for jawbone growth and tooth malposition in patients with congenital anomaly



小川 直子 OGAWA Naoko
新宮スマイル歯科小児歯科医院

【目的】先天性欠如の影響として歯槽骨の骨幅などの骨量の不足、欠如歯周囲の歯の位置異常が起り、審美もしくは機能的問題、発音障害、歯列不正、萌出障害などを引き起こす要因となる場合がある。先天性欠如のある患者における適切な治療時期や治療法選択について検討する。【症例の概要】いくつかの症例提示の中でも、46歳、男性の症例においては、23の永久歯先天性欠如が原因で骨幅の不足や歯列不正、正中不一致、隣在歯の捻転や形態異常を認めた。【結果と考察】LOTにて歯列不正を改善し、隣在歯の形態異常にはCR修復を行い、欠如歯の部位には骨造成後インプラント治療を行った。様々な症例を通してその治療戦略について検討した。先天性欠如は、先行乳歯の有無および後継永久歯の有無により三つの交換パターンに分けられ、そのパターンとライフステージに応じた治療法選択および治療計画立案が重要である。

歯科恐怖症患者に対してコミュニケーションを重要視した1症例

Communication with a dent-phobia patient: A case report

奥野 怜奈 OKUNO Rena
うねおか歯科クリニック

【症例の概要】41歳、女性。主訴：前歯のレジン脱離。所見：全顎的にう蝕があり、残根や多数歯に根尖病変を認めた。歯石やプラークの付着、歯肉腫脹を伴っていた。歯科への恐怖心が強く、治療を拒んでいた。【治療方針・治療経過】恐怖心のため患者が抜歯等の歯科治療を拒否したため、コミュニケーションを中心に全顎的な歯周治療を行い、信頼関係の構築後、侵襲を伴う歯科治療へと移行。【考察】患者が歯科に来院しない、または中断する理由の1つに歯科への恐怖心があげられる。コミュニケーションを重要視し、患者との信頼関係を築くことで、患者自身の歯科への恐怖心も軽減したと考えられる。それにより、治療の受け入れが可能になり、治療を中断することなくメンテナンスに移行できたと考えた。今後は、治療を繰り返すことがないよう、定期的なメンテナンスが重要である。

審美部位におけるインプラント治療

Implant treatment in the esthetic area




荻野 真介 OGINO Shinsuke
おぎの歯科医院

【症例の概要】64歳、男性。主訴：前歯が折れた。所見：右上中切歯が骨縁下で破折していた。他の部位の歯の状態は良好で治療痕もほぼ見受けられない状態であった。【治療方針・治療経過】MTM（矯正の挺出）も提示したが、患者はインプラントを選択した。抜歯即時埋入の適応と判断し、ガイドドサージェリー下で埋入を行い、通法に従い、プロビジョナルレストレーション～ファイナルレストレーションを装着した。【考察】患者の年齢や生活環境、周囲歯の状況など治療法を選択する上で考えなければいけないことは多い。今回は、骨の高さや幅、粘膜の厚みなど条件が良かったことから治療期間も比較的短くでき、審美的にも患者の満足を得た。前歯部におけるインプラント治療は審美部位だけに難しい。的確なステップを踏み治療を進めていくことが治療成功への近道となると感じている。

補綴前処置により保存を試みた前歯部歯冠修復症例

A case of crown fracture of an anterior tooth—In an attempt to preserve an anterior crown by prosthetic restoration



梶川 聖太 KAJIKAWA Shota
医療法人タニオ歯科クリニック

【症例の概要】30歳、男性。主訴：前歯が折れた。所見：外傷により21が歯冠破折し、口蓋側歯質の破折部が歯肉縁下まで及んでいることが認められた。抜歯後インプラントを行うか、可及的に保存を試みて抜歯を回避するかの選択において、年齢と保存の可否を考慮すると後者の治療方針のほうが有意であると考えた。【治療方針・治療経過】診断用ワックスアップにより治療のゴールを明確化し、それを基に矯正の挺出を行い生物学的幅径の回復を図り、歯冠長延長術により歯頸ラインを整えた。【考察】矯正の挺出と歯冠長延長術により破折歯を保存できたことは患者にとって大きな価値があったといえる。また、治療方針の決定において患者のライフステージを配慮することの必要性を学ぶことができた。

歯科恐怖症患者に信頼関係を築きながら 歯周治療を行った症例

A case of periodontal treatment while building rapport with a patient with dentophobia

金川 文香 KANAGAWA Mika
カツベ歯科クリニック

【症例の概要】66歳男性。主訴：全顎的に歯ぐきが腫れて気になる。所見：全顎的に歯頸部・歯間部にプラークが多く付着しており、歯肉辺縁部は発赤・腫脹を認め、歯頸部に歯石の沈着が多く特に下顎前歯部は著明であった。【治療方針・治療経過】歯科恐怖症患者に対し、歯周治療の意義と内容について十分に説明し、歯周治療の必要性を伝えた。また、治療に対する恐怖心が強かったため、コミュニケーションを十分取り、セルフケアで消炎後、痛みを与えないようにSRPを行い、患者と信頼関係を構築することとした。【考察】歯科恐怖症患者に対し、歯周治療の意義と内容について十分に説明し理解させたことで、患者が歯周治療に前向きな姿勢を示し、セルフケアの改善に成功したと考える。また、コミュニケーションを十分取りセルフケアで消炎後、痛みを与えないようにSRPを行った結果、患者と信頼関係を構築し、中断なく治療を終了した。SPTを現在も継続できている。

前歯部審美修復に対し 低侵襲を考慮した1症例

A case of anterior esthetic restoration with consideration for minimal invasion

金丸 智士 KANAMARU Tomoshi
かなまる歯科クリニック

【目的】日々の臨床では、前歯部における患者の審美性の改善は重要だと考える。今回上顎側切歯の変色に対し、できる限り侵襲を加えないようなアプローチを行い、審美性の向上を図った症例を報告する。【症例の概要】38歳、女性。右上側切歯に強い変色があり、審美性の不良を主訴に当院を受診された。過去の根管治療の既往により、変色が生じたものと考えられたため漂白を行ったが、患者に左右の歯頸ラインの非対称性の改善も希望されたため、低侵襲な介入を考慮し、歯質の切削を行わないCR充填による歯肉形態の修正を試みた。【結果と考察】漂白とCR充填を併用することで審美性の回復を図ることができた。CR充填による歯頸ラインの修正は、外科手術を回避しかつ歯質切削を回避することができるため、大きな侵襲を加えずに審美性の回復が可能な有効な手段と考えられた。

咬合とマイクロクラックとのかかわり

Relevance of endodontic treatment to occlusion—from examination and diagnosis to everyday clinical practice

金丸 順策 KANAMARU Junsaku
金丸歯科医院



【目的】生活歯が失活する要因の一つに、咬合が原因と思われる肉眼では確認できないマイクロクラックがある。マイクロクラックから細菌が侵入し、失活することが考えられる。今回、歯内病変の発生の原因の一つとして歯のクラックを想定し、クラックの発生と咬合との関連に注目した。【症例の概要】44歳、男性。主訴：左下の歯が昨夜からズキズキ痛い（治療経過）咬合が原因で患歯にクラックが入り、失活に至ったため歯内療法後、対合歯とともに全部被覆冠で補綴処置をした。【結果と考察】咬合がクラックの原因となる場合、上顎大臼歯では近心舌側、下顎では遠心頬側に出やすい。歯内療法にとりかかる前、咬合を診なければならぬ。どのような過程でう蝕になったか？なぜ歯髄炎になったか？ それを探るには、1本の歯だけではなく口腔内全体を読む必要がある。

顎義歯における印象採得を工夫することで 良好な結果を得た一例

A case of an obturator prosthesis with application of ingenious impression taking followed by good results

上山 哲矢 KAMIYAMA Tetsuya
深川第一病院歯科・歯科口腔外科



【目的】再建医学が発達した現代においても顎義歯は多く用いられている。しかし患者満足度の高い顎義歯を作製することは骨欠損や残存歯の状態の影響を受け、多くの場合で困難である。今回、上顎骨半側欠損の患者への顎義歯作製工程において、印象方法の工夫により良好な結果を得られたので報告する。【症例の概要】顎義歯の不適合を主訴に受診した43歳、女性。約20年前に左側上顎骨半側切除術を受け、その後、顎義歯を使用していた。【方法】概形印象はアルジネート印象にて、二次印象は個人トレーとシリコーン印象材で採得した。メタルフレーム付咬合床を作製し、下顎位が安定した状態で機能印象を行い顎義歯を完成させた。【結果と考察】発音、摂食、疼痛に問題を認めず患者満足度の高い顎義歯の作製を達成した。各印象採得は呼吸の障害となるため鼻腔への流入を抑制する必要がある。

ラボサイドからチェアサイドへのアプローチ

An approach from the lab side to the chair side

仮屋 隼一 KARIYA Junichi
タニオ歯科クリニック

【目的】補綴治療を成功に導くためには、口腔内の状態を把握しなければ適切な修復物の作製は難しいと考えられる。診断用ワックスアップを用いて歯科医師と歯科技工士で治療のゴールを共有することが必要である。【症例の概要】51歳、男性。上顎前歯部補綴物脱離を主訴に来院され、上顎前歯部の形態と色調の改善も希望された。残存歯質のフェルールの喪失が認められたため、診断用ワックスアップにて設定した歯頸ラインに沿ってクラウンレングスニングを行った。その後、プロビジョナルレストレーションにて歯周組織との調和を確認し、最終補綴物を製作した。【結果と考察】診断用ワックスアップによって歯科医師とコミュニケーションをとることにより、歯頸ラインや歯周組織の調和が得られた。また主訴である形態および色調の改善ができ、患者の満足のいく結果となった。

FGF-2を用いて歯周組織再生療法を行った1症例

A case of periodontal tissue regeneration therapy with FGF-2



河島 紘太郎 KAWASHIMA Kotaro
ごちデンタルクリニック

【症例の概要】患者：42歳、男性。職業：会社員。主訴：歯茎から出血することがある。既往歴：2年ほど前に歯石を取ったことがある。全身疾患：なし。口腔内所見：プラークコントロールは比較的良好。下顎前歯部に軽度叢生を認める。パラファンクシオンを疑う骨隆起を認める。歯周組織検査において、下顎前歯部を除く部位に4～8mm程度の深い歯周ポケットを認めた。【治療方針・治療経過】診断：広汎型中等度慢性辺縁性歯周炎。治療計画：1. 歯周基本治療（TBI、スケーリング、SRP）・咬合調整（早期接触部）、2. 再評価、3. 骨縁下欠損部にFGF-2（リグロス®）を用いた歯周組織再生療法、4. 再評価、5. SPTへ移行【考察】歯周組織再生療法を行うにあたり、成長因子としてFGF-2を用いることは有効と考えられる。


魅力ある医院づくり
—チームで取り組むシステムづくりCreating an attractive dental clinic
—A team-based system

川北 真由 KAWAKITA Mayu
医療法人 宮田歯科医院

【目的】スタッフからも患者からも、魅力的だと感じてもらえるようなオリジナリティある医院を作り上げていくための当院の工夫を紹介する。【方法】当院で実際に使用しているスタッフ教育や患者教育に役立つツールを紹介する。個人で取り組むのではなく、全員が参加できるようなアイデアを出す。その上でミーティングなどを繰り返し、他院との差別化を図るための取り組みを行ってみた。【考察】立場が違えば医院の魅力の感じ方も変わる。スタッフ目線で見た魅力とは、患者目線で見た魅力とは何かを考え、まずそれぞれの立場に寄り添い、理解する必要があることが分かった。【結論】今までなかったものを作り上げ導入していくにはそれだけ時間や労力がかかる。しかしその先に患者の喜ぶ顔があり、それは自分含めスタッフの喜び・やりがいにも繋がり、良い循環が生まれた。

ラミネートベニアを用いた審美修復症例

A case of esthetic restoration with laminate veneers



北達 圭佑 KITATSUJI Keisuke
タニオ歯科クリニック

【症例の概要】26歳、女性。11歯冠破折。26歳、男性。21歯冠破折の修復を主訴に来院。以上、外傷により上顎前歯部の歯冠破折の修復を行った2症例を提示する。【治療方針・治療経過】患者の審美的要求とともに長期安定を期待し、コンポジットレジンではなくラミネートベニアを用いた修復治療を行った。外傷で来院された当日、コンポジットレジンによる応急処置後、基礎資料の収集・問題点の抽出を行った。診断用ワックスアップをもとに形成量・形成範囲を歯科技工士と相談し、患者に説明、補綴形態に関して患者の同意が得られた後に、形成・印象を行い、最終補綴へと移行した。【考察】各治療行程で歯科技工士と密に連携を取り、治療を行ったことで、患者の満足のいく最終補綴物を装着することができた。今後は、ラミネートベニアの脱離、マージン部の褐線、二次う蝕等、注意を払い経過をみていきたい。

遊離端欠損に対して年齢を配慮したインプラントによる咬合再構築

Occlusal reconstruction using an implant for a free end defect with consideration for the patient's age



鬼頭 広章 KITO Hiroaki
医療法人社団躍心会やくし歯科医院

【症例の概要】60代、女性。下顎右側臼歯部の咬合時の疼痛を主訴に来院。レントゲンにて精査したところ、44の重度歯周炎による骨透過像を認めた。他部位の所見として下顎両側遊離端欠損を認め、全顎的な慢性歯周炎を罹患していた。【治療方針・治療経過】歯周炎による保存不可歯の抜歯を行い、両側遊離端欠損に対してインプラントによる咬合再構成を計画した。また上下前歯部の叢生もあり、アンテリアカップリングを適切に付与するために矯正治療を行うことを計画した。【考察】上顎の歯は決して良い状態ではないため、今後の治療介入は避けられないだろうが、パーティカルストップの確立およびアンテリアカップリングの付与により咬合の安定化を図ることができたと考える。また歯周炎のリスクも高いため、今後注意深いメンテナンスが必要である。

基本治療で歯周病の顕著な改善が得られた症例

A case of periodontal disease remarkably improved with basic treatment

京井 麻衣子 KYOI Maiko
カツベ歯科クリニック

【症例の概要】55歳、男性、会社員。主訴：右下奥歯が冷たいもので痛む。歯科既往歴：47を抜歯後、中断し3年ぶりに当医院初来院。所見：上下顎とも水平性骨吸収があり、数カ所にう蝕が認められ、全体的に歯頸部にプラークの付着を認めた。歯肉は繊維性歯肉だが触るとすぐに出血し、口蓋、舌側面観は発赤、腫脹。全体的に歯肉縁下歯石の沈着を認める。前歯は切端咬合、適切なアンテリアガイダンスがない。【治療方針・治療経過】1.主訴の改善、2.歯周基本治療、3.再評価、4.口腔機能回復治療、5. SPT 検査記録を用いてセルフケアの動機づけを行った。口腔内の現状を把握してもらい、ナイトガード作製後に装着。【考察】プラークコントロールを良好にしナイトガードを継続した。就寝時のブラキシズムによる干渉が緩和されたことが、歯周組織の安定に寄与したと考える。

ストレート型ハンドピースを利用する—発想転換の形成法

To use a straight handpiece—Change in thinking of preparation



楠 高伸 KUSUNOKI Takanobu
楠歯科医院

【目的】5倍速のコントラ型、高速回転器具でエナメル質を切削し、その後、ストレート型ハンドピース（直HP）で象牙質の支台歯を形成した。直HPは形態と低回転、さらにエナメル質の削除が困難であるので、形成には使用されない。この形態と低回転を逆転の発想で利点と捉え、形成に利用した。【方法】カーバイド・フィシャー・バー（K）を使用（Use）し直HP（S）に付け1～3万rpmで形成した（KUS法と命名）。【考察】多くのケースで高速回転器具では表せない、形成面や平衡関係がとれ、削り過ぎやアンダーカットが防げ、形成時の注水が最少で済み、歯周組織に対する外傷性の擦過傷や出血も少なく、形成時の触知感も高かった。【結論】直HPでは形成ができないという固定概念や懸念を払拭し、形成に使えば、支台歯形成に新しい概念が生まれる。この形成法をさらに研究し、術式を確立し、普及することが、歯科界に大きな福音をもたらすと考えた。

抜歯即時インプラント埋入手術の優位性

Advantages of immediate implant placement



久保 達也 KUBO Tatsuya
医療法人久保デンタルクリニック

【目的】抜歯即時に行うインプラント埋入手術は近年頻繁に施行されてきた術式である。またインプラント治療の治癒期間において即時にプロビジョナルレストレーションを装着することも行われてきている。今回その術式により有用な結果を得た症例についての検証を行った。【症例の概要】抜歯が必要な患者に即時インプラント埋入手術、即時にプロビジョナルレストレーションを装着した症例について、患者側の費用や精神的負担や術式、治癒期間など多角的な観点から比較を行った。【結果と考察】今回提示させていただいたいずれの症例においても良好な結果を得た。上記の術式において患者サイドも術者サイドにとっても双方に有益な治療であることが示唆された。

ジルコニアを用いた上顎前歯部症例

A case of restorative treatment on maxillary anterior teeth using zirconia



熊坂 俊輝 KUMASAKA Toshiki
和田精密歯研株式会社

【目的】前歯部インプラント治療における審美補綴の方法として歯肉貫通部におけるジルコニアアバットの優位性を検証する【方法】チタンベース上にアバットメントの外形を再現しCAD/CAMにてダブルスキャン、加工し、チタンベースとジルコニアアバットメントをレジンセメントにて接着。上部構造もジルコニアフレーム上に陶材を築盛し完成した。【考察】ジルコニアアバットと歯肉との調和が得られたが、歯肉退縮の可能性も含めアバットメントマーゼンの設計、および貫通部の色調がどのように影響するか観察をした。【結論】チタンベースとの接着で歯肉貫通部の色調と上部構造との色調が若干、差異がみられた。マテリアルの選択（ジルコニアの色調）着色などの工夫が必要である。

咬合崩壊症例における、二次固定性義歯の有効性

The effectiveness of secondary splinting for terminal dentition



五島 健一 GOSHIMA Kenichi
ごしま歯科

【症例の概要】患者は81歳、女性。主訴は左上の歯が痛く、閉口できないということで来院した。前歯部はう蝕とブリッジの脱落があり、それに伴い主訴である上顎左側小白歯部には早期接触が認められ、閉口障害を引き起こしていた。【治療方針・治療経過】咬合支持は前歯部でしか得られないことが判明したが、81歳の女性であること、下顎角の角度などから、咬合力は低いと推定した。前歯部のみで、咬合支持とアンテリアガイダンスを獲得するべく補綴装置にはテレスコープを選択した。【結果と考察】17～27および33～37に対し、テレスコープ義歯を装着した。咬合力が弱いケースでは、少ない歯でも咬合支持やアンテリアガイダンスを維持できることが多いため、慎重に適否を判断することで、インプラントと並ぶ有効な選択肢になりうると思われる。

歯の破折原因を探る

Investigating the cause of tooth fracture

輿石 大介 KOSHIISHI Daisuke
輿石歯科医院

【目的】破折原因は多因子のためその特定は困難とされるが、同じような破折を起こした破折歯を観察することで破折原因の共通因子を探りたい。【方法】当院来院患者から、右側下顎大白歯の破折に関し破折前後のエクソ線、口腔内写真、ブラキシズム、習慣性咀嚼側および最大咬合力などを診査し破折原因を探る。【結果と考察】観察した破折臼歯98例中、4例の右側下顎大白歯は全て無髄歯で、遠心根が遠心から近心に斜めに、かつ頬舌方向に破折していた。3ユニットブリッジの場合、支台歯の骨植の違いで脱離、破折など生じる場合がある。複根歯が極端に短いブリッジと考えれば根管の状態や根形態が各根に骨植の違いを生じ、骨植の悪い根は動揺、骨植の良い根には応力がかかると思われる。また、習慣性咀嚼側などの固定化も力を集中させる要因と考えられ、これらの要因が組み合わさったときに、今回のような破折が起きると思われる。

咬合平面の乱れた欠損歯列患者の補綴に取り組んだ1症例

A case of prosthodontic treatment for a patient with missing teeth and irregular occlusal plane



小島 太郎 KOJIMA Taro
坂口歯科クリニック

【症例の概要】78歳、女性。主訴：物が咬みにくい。所見：欠損部位の上下顎部分床義歯は不適合であった。下顎の残存歯は挺出しており咬合平面は乱れていた。また、残存歯には補綴物マーゼンや、歯頸部に二次う蝕が多く認められた。【治療方針・治療経過】上顎は多数歯欠損であり、残存歯も動揺があったため総義歯の即時義歯を作製した。歯周初期治療後、う蝕処置および下顎咬合平面の乱れの改善を図っていった。【結果と考察】早期に臼歯部を喪失した患者において、その状態を放置したことにより残存している対合歯が挺出してしまい、咬合平面が乱れている状況にしばしば遭遇する。咬合平面の乱れは円滑な咀嚼運動や顎関節に障害をきたしやすい。咬合平面の乱れを改善し、適合のよい義歯を装着することにより、患者の顔貌の変化および咀嚼機能において満足な結果が得られた。

歯科標榜のない回復期病院との医科歯科連携

Medical and dental cooperation with convalescent hospitals without dental claims

米須 敦子 KOMESU Atsuko
米須歯科医院

【目的】 歯科のない病院への歯科の介入は、摂食・咀嚼・嚥下機能の低下を防ぎ、低栄養の回避、リハビリの一助になる。口から食べるバランスチャート（KTBC）を用いて歯科介入前後の食べる力を高めるための包括的評価を行った。【症例の概要】 歯科標榜のない回復期リハビリテーション病棟で歯科診療を行った患者の入退院時のKTBCを比較して包括評価を行った。KTBCは、口から食べるために重要な13の評価項目をスコアリングし、結果をレーダーチャートに視覚化、個々の強みと弱みが明確化でき、すぐに診療で利用できる。【結果と考察】 KTBCの活用は、共通言語による多職種連携に有効である。入退院のみのKTBCの評価では歯科介入のみの評価はできなかった。今後歯科治療介入直後の評価を行う必要がある。また、多職種連携の評価の共通ツールとして有用である。

O-091 ①診査・診断・医学判断 ③予防歯科 / 口腔ケア

患者との感情共有コミュニケーション

Improvement in communication with patients by sharing emotions

佐々木 國子 SASAKI Kuniko
医療法人社団朋有会 山本歯科クリニック
山本 朋章 山本歯科クリニック

【目的】 歯周病治療やインプラント治療、矯正治療を含めた全顎治療をする患者は長期の通院が必要である。歯科衛生士は患者の身近な存在であり、常に患者の感情の波に寄り添い、治療へのモチベーションを上げ維持していく手助けを行っている。指導やカウンセリングの際、患者のやる気と努力をどう引き出し導いていくかを検討した。【方法】 その課題にコミュニケーションの一つとして、自分の経験と患者の経験をすり合わせ、感情を共有し、患者の意識を自分に向け、聞く態勢になってもらってみた。【考察】 感情を共有したことで一方通行だった指導やカウンセリングもしっかり向き合い話を聞いてもらえるようになった。【結論】 マニュアル通りの治療計画では補えない患者の感情をフォローするコミュニケーションの一つの手段として感情を共有し、より身近な存在になり、治療計画どおりに導くことができた。

臼歯部のセラミックインレー修復

Ceramic inlay restoration of a molar

西條 翔 SAIJO Sho
カツベ歯科クリニック

【症例の概要】 30歳、女性。主訴：歯がしみる。所見：該当歯歯冠部歯質は淡褐色を呈しており、同部位にはエアープを認め、隣接面う蝕が疑われた。また、エックス線画像にて同歯隣接面にはエックス線透過像が認められた。【治療方針・治療経過】 臼歯部隣接面う蝕に対しセラミックインレー修復（e-Max）を行うこととした。窩洞形成、印象後、防湿下にて接着性レジンセメントを使用して接着した。【考察】 患者の審美的欲求も上昇傾向にある現在、耐摩耗性、耐腐食性を考慮し、審美的に機能回復することが望ましい。修復材料に応じた窩洞形成、接着操作が必要不可欠であるが、セラミックはコンポジットレジンや金銀パラジウム合金に比べ耐摩耗性、耐腐食性に優れ長期安定が望める。補綴装置装着時の接着操作に配慮しインレー修復を行った。術後経過は良好であった。

O-092

無歯顎補綴治療における
上顎前歯切縁位置への考察

Considerations on the position of maxillary anterior incisal edge in edentulous prosthetic treatment

笹原 将則 SASAHARA Masanori
江俣ささはら歯科クリニック

【目的】 上下無歯顎患者に補綴治療を施すにあたり上下総義歯を正面から観察すると上顎前歯切縁の位置が有歯顎者と比較し下方に位置する症例が多い印象を受ける。そこで製作した総義歯の上顎中切歯切縁の位置を測定し調査した。【方法】 155症例の上下総義歯に対し口腔外で咬合状態の正面像を写真撮影し画像上で上唇小帯付近の歯肉唇移行部から下唇小帯付近歯肉唇移行部または相当部までの距離Aと上唇小帯付近の歯肉唇移行部から上顎中切歯切縁までの距離Bを測定し比率を計算した。【結果と考察】 有歯顎におけるA:Bの平均比率が1:0.55であったとする報告に対し、調査した総義歯では1:0.63であり、上顎前歯切縁の位置が下方に位置していることが示唆された。要因として、咬合高径の低下、加齢により口唇位置の下降、薄い上顎前歯部唇側研磨面形態および人工歯の舌側配列が推測された。

Low Angle III 級症例の非抜歯、 非外科的矯正治療

Orthodontic treatment of low Angle Class III malocclusion without extraction and surgical interventions



佐藤 貞雄 SATO Sadao
神奈川歯科大学咬合医学研究所

【目的】 Low Angle Class III は不正咬合の中でも非抜歯・非外科的矯正治療の難しい症例の一つと考えられている。このタイプの不正咬合に対する治療的アプローチとして考えられるのは、咬合高径を増加して上下顎関係を改善する代償的咬合治療である。しかし、矯正的にどの程度高径を挙上できるのか、具体的な治療的なアプローチは、といった疑問点について考察する。【方法】 Low Angle Class III の 6 症例に対して垂直的代償による非抜歯・非外科的矯正治療を試みた。【考察】 咬合高径の増加には大白歯あるいは小白歯に目標の高径を維持するオーバーレイを適用して矯正的に歯を垂直的移動する方法が有効であった。【結論】 Low Angle Class III について咬合器切歯ピンの高さで 8～14mm の咬合高径挙上を行い、臨床的に満足できる咬合を再構築することができた。

前歯部審美修復における シェードテイキングを再考する

Rethinking shade taking in anterior esthetic restorations




下坂 満 SHIMOSAKA Michiru
岩城歯科医院

【目的】 前歯部審美修復におけるシェードテイキングにおいて“客観性のある情報”を共有することは重要である。術者、患者、歯科技工士と見る人が変われば色の感じ方も異なる。シェードテイキングにおいて重要となる知識、注意点を考察する。【症例の概要】 63 歳、女性。主訴：前歯が外れた。見た目を綺麗にしてほしい。所見：12 レジン前装冠脱離、色調不調和、11、21 隣接正中離開、23 不良充填物が認められる。治療計画：12 に対して感染根管処置後オールセラミッククラウンで補綴。11、12、23 に対して CR 充填を行った。【結果と考察】 メタリズムを理解し客観性のある情報を歯科技工士と共有し、良好な補綴物を作成することができた。色の感じ方、見え方が条件によって異なることを理解し情報共有することが重要である。

分岐部病変を伴う限局型重度歯周炎に対し 改善を認めた 1 症例

A case of vertical bone defect with bifurcation lesions treated with basic periodontal treatment



塩澤 みずき SHIOZAWA Mizuki
藤井歯科医院

【症例の概要】 患者は 42 歳、男性。非喫煙者。左下の動揺、右下の疼痛、出血を主訴に来院。口腔内所見として、38、48 に動揺、臼歯部を中心に深い PD や BOP、特に 26 に対し頰側分岐部に PD12mm、BOP、排膿を認めた。歯周基本治療と咬合に対するアプローチで良好な結果が得られたので報告する。【治療方針・治療経過】 26 は保存不可能との診断であったが、患者の強い希望により保存を選択。38、48 は二次性咬合性外傷で抜歯。徹底したブラークコントロール、歯周基本治療、スプリント療法で歯科医師とともに治療を行った。結果、排膿と出血は消失し、現在 SPT にて経過観察中である。【考察】 保存不可能と思われた 26 だが、力のコントロールと徹底的なデブリタメント、患者教育によるモチベーション維持により、現在は PD4mm、出血なしで SPT 3 年を経過した。今後も咬合接触点と OHI を確認しながら観察を続けたい。

インプラントオーバードンチャーを 成功に導くための勘所

The key to success in implant overdenture treatment



白土 徹 SHIRATSUCHI Toru
白土歯科医院

【目的】 多数歯欠損あるいは無歯顎の患者の欠損補綴治療を行う際に、天然歯やインプラントを支持・維持装置としたオーバードンチャーを選択することは、患者の QOL 向上に大きなメリットをもたらす。本発表では成功に導くための勘所について考えてみたい。【症例の概要】 インプラントオーバードンチャーの治療後 5 年以上経過した、初診時 60 歳～69 歳の 3 症例を提示し、メンテナンスを行っている患者に起こったトラブルを検証し、その原因について考察を行った。【結果と考察】 トラブルが起きた症例ではインプラントの脱落以外に、咬合力や食事の嗜好などによる義歯の破損がみられた。インプラントオーバードンチャーを成功に導くためには、維持・支持装置であるインプラントの配置が重要な要素の一つであり、義歯の破折を予防するためのメタルフレームの設計にも留意する必要がある。

無歯顎補綴における ゴシックアーチ描記法の検討

A study of the gothic arch tracing method in edentulous prosthetics



神部 毅 JIMBU Tsuyoshi
神部歯科医院

【目的】無歯顎補綴の咬合採得は、垂直的・水平的顎位を記録する。水平的な位置は極めて微少な点として示される許容度のない位置を求めるので注意が必要である。そこで今回、無歯顎補綴治療における臨床的な水平的顎間関係記録法であるゴシックアーチ（以下GoA）とタッピングポイント（以下TP）の適切な描記法を検討した。【方法】①チェアの背板に背中をつけず垂直体位、②FH平面を水平に位置付ける頭位、③開口量2~4mm、④閉速度1秒、⑤描記針を下顎の左右的には正中の位置とし、前後的に下顎第一大臼歯付近に設置、⑥TPの力は軽い閉口である0.6kg程度これらを適切な描記法と考え、それを水平的な描記路の収束をもって評価した。【結果と考察】適切性が確認できた。適切なGoAとTPを描記することにより、高精度な水平的顎間関係記録ができ、難易度判定にも利用できると考えている。

ゴシックアーチの有用性が示唆された 咬合再構成症例

A case of occlusal reconstruction suggesting the usefulness of the gothic arch



関 豊成 SEKI Toyoshige
関歯科診療所

【症例の概要】52歳、男性。17年間使用していた下顎右側義歯が不安定で、それによる下顎左側偏位が疑われ、咬合高径の低下、上下歯列弓の不調和に起因する咬合不良を認めた。【治療方針・治療経過】採得した中心位とゴシックアーチ（GoA）を参考に暫間被覆冠を作製したが、12・13の暫間被覆冠だけが脱離を繰り返した。咬合確認で原因になる接触や干渉は認められず、咬頭嵌合位と顎頭安定位に相違がある可能性を考え、再度GoAを採得し不安定なタッピングを確認した。下顎位の安定を目的に、顎関節周囲組織のリハビリテーションを行い、再度GoA採得をしたところアベックスとタッピングが一致したため、最終補綴装置を作製・セットした。【結果と考察】良好な予後が得られた。咬合治療において下顎の適正な位置を確認することは治療後のLongevityに直結する。本症例はGoAが日常臨床において重要な確認材料になり得ることを示唆している。

高齢者のライフステージを勘案した インプラントによる全顎治療

The treatment of full mouth reconstruction using dental implant that takes into account the life-stage in the elderly



須田 善行 SUDA Yoshiyuki
医療法人星愛会さつばろ石山通り歯科

【症例の概要】症例は69歳、男性。右側上顎の補綴物の動揺を主訴に来院、中程度の歯周炎と不適当修復・補綴物による咬合不全を認めた。医療面接により歯科用インプラントを用いた咬合支持による全顎補綴治療を提案し治療の同意を得て治療開始となった。【治療方針・治療経過】上下大白歯部、下顎前歯部に歯科用インプラントを用いることで、より強固な治療咬合を構築することが可能となった。また補綴物にはジルコニアを用いることで衛生管理が容易で歯周環境に配慮し、咬合関係においては耐摩耗性に優れ長期に安定した環境を整えた。【考察】高齢者の全顎治療では、治療計画の際に将来的な再治療の介入の可能性を検討し、ライフステージに合わせた治療進行を行わなければならない。今後、高齢化率が上昇するなかで患者の健康寿命の時間軸から治療計画を立案する必要性が高まると考えられた。

歯周組織再生療法における術式の考察

Consideration of the operative procedure in the periodontal regeneration therapy



瀬戸 泰介 SETO Taisuke
せと歯科医院

【目的】歯周組織再生療法において、近年マテリアルの進歩は目覚ましい一方で、術式に関しては術者や病態により、様々な方法がとられているのが現状である。今回は異なる病態のケースを提示し、行った切開線のデザイン、使用マテリアル、縫合方法などを考察する。【方法】異なる病態のケースを通じて行った術式を鑑みて、ステップ毎に良かった点、悪かった点を抽出する。【考察】失った歯槽骨の状態（特に残存している骨壁の状態）により切開デザイン、使用マテリアル、縫合等が決まると考えられる。【結論】術後に早期に軟組織が治癒するために、歯肉弁が動かないよう切開線をデザインし、軟組織へ刺入するメスの入れ方に注意し、使用するマテリアルの性質を考え、縫合を工夫することで、血餅が保持でき、より歯槽骨の再生が起これと考えられる。

抜歯即時荷重インプラントにおける CAD/CAMの有用性

Usefulness of CAD/CAM for immediate loading implants



田岡 法一 TAOKA Norikazu
のりファミリー歯科

【症例の概要】患者：38歳，男性。主訴：上の前歯がグラグラする。所見：22は水平，垂直的動揺を認めた。全体的に未処置歯が多く，歯石の沈着も認められる。【治療方針・治療経過】CAD/CAMを用いてサージカルガイドを作製し抜歯即時インプラントを行う計画を立てた。インプラント埋入時のトルク値35N，ISQ65以上出たので即時荷重を行った。3カ月後，印象採得はメーカー指定のスキャンボディを用い，口腔内スキャナーにてダイレクト印象を試みた。しかし，模型レスになるとジルコニアレイヤリング法ができないので補綴作製には3Dプリンター模型も併用し隣在歯と調和が得られる色調で補綴物をセットした。【考察】CAD/CAMによるサージカルガイドを用いることで理想的な位置に埋入することができたが，ガイドだけを頼りにしていると初期固定が確認しにくい。抜歯即時荷重インプラント治療を行うことで早期に審美的，機能的に回復できた。

根分岐部病変の非外科・外科的対応における 歯科衛生士の役割

The role of dental hygienists in nonsurgical and surgical treatment of root bifurcation lesions



田嶋 美樹 TAJIMA Miki
(医) いつみや歯科
敵地 絢 (医) いつみや歯科

【目的】根分岐部病変はプラークコントロール，SRPが困難でありメンテナンスも注意すべきことが多い。根分岐部病変の急性症状のある大きな相違がない高齢者女性2症例で異なる処置となったDHとしての関わりを報告する。【症例の概要】患者：88歳と72歳の女性。主訴は2人とも腫脹，疼痛の急性症状を気に受診し，投薬，歯周ポケット内の洗浄で痛みと腫脹は回復した。再発のない治療法として，88歳，女性には年齢と通院の負担を考慮し非外科，72歳，女性には最善の治療を希望されたので外科処置を行った。【結果と考察】ともに症状の改善，良好な結果が得られた。DHとして患者の生活背景を考慮した提案をし，セルフケアを徹底的に良好にするために縁上プラークの除去の確認，指導を繰り返した。2症例とも満足度は高く，信頼関係を築くことができた。今後は定期的なメンテナンスで長期にわたり予後の確認をしていく。

根尖病変を有する狭窄した根管に 感染根管処置を行った1症例

A case report of endodontic treatment of the mandibular posterior teeth having constricted root canal with an apical lesion

高橋 優介 TAKAHASHI Yusuke
ゆう歯科・こども歯科
平井 友成 平井歯科クリニック

【症例の概要】41歳，男性。主訴：前歯の被せ物が剥がれた。所見：エックス線診査で根管充填の不備が認められ，近心根管に狭窄がみられ，47の根尖付近に著明な透過像を認めた。【治療方針・治療経過】補綴装置・根充材を除去し，近心根の狭窄部をステンレススチールファイルにて，ウォッチワインディングモーションで慎重に穿通させた後，水平的拡大を行うことで根管内の起炎因子の除去を図った。【考察】感染根管処置においては起炎因子の徹底的な除去が重要と考えられる。本ケースではアンダー根充より根尖側の起炎因子が原因であったと思われる。2年5カ月後，病変は縮小傾向にあるが，近心根尖付近に透過像と遠心根周囲に歯根膜腔の肥厚がみられるため，今後のメンテナンスで注意深く経過を追う予定である。

歯科技工士＝衛生士として関わる リマウント咬合調整

Partaking in remounting occlusal adjustment as a DT and as a DH



田中 由利子 TANAKA Yuriko
ふきわけファミリア歯科

【症例の概要】96歳，女性。主訴：義歯を入れると痛くて噛めない（家族からの訴え）。所見：上下総義歯，認知症状あり。車椅子での移動。特別養護老人ホームに入居。【治療方針・治療経過】義歯内面はそのままの状態，セントリックバイトを採得し，咬合器にリマウントした後，咬合調整でバランスドオクルージョンを付与（歯科医師による咬合採得→共同にてリマウント→歯科技工士による咬合調整）。調整後，フードテストで前歯でも噛めることを確認。1週間後には認知能力の改善が認められた。【考察】「入れ歯が痛い・噛めない」と外したり柔らかいものばかり食べ，噛むことを諦めている人が多いのが現状である。適切な顎位で，バランスドオクルージョンを与え，前歯でも噛める状態にすることで，認知能力の改善など様々な効果が認められる。ダブルライセンス（歯科技工士＝歯科衛生士）をもつものとしてそれに関わることで，歯科医師の負担軽減や診療の効率化に繋がると考えられる。

重度歯周炎患者に咬合再構成を行った 1 症例


A case of occlusal reconstruction in a patient with severe periodontitis

谷本 亨 TANIMOTO Toru
タニモト歯科クリニック

【症例の概要】57歳、女性。主訴：2～3カ月前から歯がぐらつく。所見：全顎的に歯肉の発赤、腫脹が見られ、前歯部を中心に病的な歯の移動が認められる。【治療方針・治療経過】歯周治療後、矯正治療で歯のポジションを改善し、プロビジョナルレストレーションで顎位を模索した後、安定した咬頭嵌合位と前歯部のアンテリアガイダンスの獲得を目標に補綴治療を行った。【考察】歯周病に罹患した歯に病的移動がある場合、歯周治療に加えて矯正治療が必要になることがある。歯周病に罹患した歯に矯正治療を行う場合、健康な歯に比べて歯周組織と歯根に対する影響が大きく、注意すべき点が多くある。本症例で、歯周治療の重要性と歯周病罹患歯に対する矯正治療の難しさを経験したのでここに報告したいと思う。

歯周治療における炎症と力のコントロールを再考する

Rethinking the control of inflammation and mechanical force in periodontal therapy

筒井 祐介 TSUTSUI Yusuke
筒井歯科病院

【目的】歯周治療には、炎症と力のコントロールが必須である。積極的な歯周治療を行った症例と、限局した歯周治療にとどめた症例を提示し、結果について検討する。【症例の概要】重度の歯周炎症例について、A. 積極的な治療を行った症例と、B. 限局した治療にとどめた症例を提示する。症例A：60歳、女性。主訴は歯がきしむ、重度の叢生がみられた。症例B：57歳、女性。主訴は歯周病の相談、歯肉腫脹が顕著であった。Aについては矯正、歯周外科、補綴治療を組み合わせた積極的な歯周治療を行った。Bについては限局した歯周治療により、炎症のコントロールを行った。【結果と考察】積極的な歯周治療を行った場合のほうが、より良好な結果が得られやすいと感じている。妥協的な歯周治療の一つとしてMIST・M-MISTのみを用いた症例を提示し、治療経過と結果を比較したが、一定の歯槽骨の回復もみられ、予想したよりも良好な結果が得られている。

再石灰化を考えた歯髄保存

The pulp preservation in consideration of re-calcification

津覇 雄三 TSUHA Yuzo
つは歯科医院

【目的】近年、マイクロスコープやEr：YAGレーザーを活用することにより、う蝕を徹底的または選択的に削除することができ、またMTAによる直接覆髄やAIPCがより確実にできるようになってきている。今回は当院での歯髄温存処置を提示する。【症例の概要】16歳、男性。主訴：右上に虫歯がある。温水痛(-)、冷水痛(+)、自発痛(±)、歯髄電気診(+)。エックス線にて歯髄に達するう蝕像を確認できる。MTAを塗布し、レーザーを照射しながら再石灰化を期待してステップワイズエキスカベーションを行った。最終のう蝕の除去と底部の硬化を確認して最終補綴物へと移行した。【結果と考察】MTAを塗布し、レーザーを照射することで確実な歯質の再石灰化がみられた。今後さらなる材料の進歩、メソッドの確立で歯髄保存はより容易になると考える。

多数歯欠損において診査診断し咬合再構成した 1 症例

A case of occlusal reconstruction of multiple missing teeth

鶴岡 大督 TSURUOKA Daisuke
医療法人宮田歯科医院

【症例の概要】60代、男性。咀嚼困難を主訴に来院。咬合崩壊を認める。【治療方針・治療経過】口腔内が崩壊した原因を基礎資料を収集することにより抽出しなぜ現在に至ったかを推測し治療計画を立案し、咬合再構成を行った。咬合崩壊を起こしているため、治療用義歯により咬合支持を回復させ、初期治療を行いつつ顎位を模索、安定を図った。そしてその位置で最終補綴へと移行した。【考察】資料を取りなぜ壊れたかということを考えることにより治療計画の立案がスムーズにできた。そして治療後のリスク管理や患者との信頼関係の構築にも有用であったと考える。【結論】咬合再構成においてパーティカルストップ、アンテリアガイダンスの付与などは重要なことではある。しかしそれよりまず正確な資料を採り、崩壊した原因を幅広い視点で診て、その上で治療計画を立案することが治療への最短距離であり、長期予後を得られると考える。

低侵襲な外科処置を目指したレーザー活用法

Laser utilization for minimally invasive surgery




寺本 清峰 TERAMOTO Kiyotaka
てらもと 歯科医院

【目的】CO₂レーザーを使用することにより、外科処置時における侵襲を軽減することができる。レーザーの活用法について報告する。【方法】外科処置時にCO₂レーザーの切開や凝固のモードを使い、歯肉の切開や血液を凝固させ血餅を保持し、治療しやすい状況を作る。【考察】低侵襲な処置を行うために、可能な限り処置の時間や回数を少なくし、術後疼痛も起きにくい状況を作る必要がある。CO₂レーザーを使用することにより、疑似的な保護膜を作ることで細胞の活性の手助けになると思われる。【結論】外科処置時には、生体の治療がしやすい状況を作ることで、患者に負担の少ない低侵襲な治療を提供できる可能性がある。

顎関節クローズドロックを有する患者の矯正による咬合治療

Orthodontic treatment of a patient with TMJ closed-lock



永井 道夫 NAGAI Michio
ナガイデンタルクリニック（兵庫県）
青木 聡 青木歯科（東京都）
佐藤 貞雄 神奈川歯科大学咬合医学研究所

【症例の概要】30代、女性。歯列矯正希望を主訴に来院された。過去に1度、矯正治療を受けている。総合的な診断の一環として行った顎機能検査（CADIAX：GAMMA DENTAL社）の結果、右側顎関節にクローズドロックによると思われる機能障害がみられた。【治療方針・治療経過】う蝕治療、歯周治療および智歯抜歯の後、矯正治療によって十分な咬合高径、パーティカルストップを確立し、それにより顎関節をアンロードすることによって、顎機能の回復を試みた。結果、右側顎関節の滑走運動は改善された。【考察】患者はすべての歯がそろっており、一見パーティカルストップは問題ないようにみえるが、CADIAXをみると明らかにクローズドロックの症状がみられた。このような症例では、矯正治療が咬合高径の改善やパーティカルストップ確立のために非常に有効であると思われる。

患者満足度をあげるために
歯科助手ができること

What dental assistants can do to improve patient satisfaction

徳若 晃子 TOKUWAKA Akiko
うねおか歯科クリニック

【目的】生涯を通じて、歯の健康維持において定期健診が重要であることはいうまでもない。この定期健診の重要性を説き、日常生活に定着させるために歯科医師・歯科衛生士とは異なる歯科助手の視点から患者満足度をあげるために何ができるかを考えた。【方法】歯科助手は、患者の来院から医院を出るまで、コミュニケーションをとる機会が多い。そこで患者の要望や思いを汲み、医院の治療方針を伝え『医院と患者間の架け橋』となることを心がけた。【結果】コミュニケーションをとることで『話を聞いてくれるかかりつけ医院』となり信頼を得ることができた。そこから家族や友人への紹介につながり、初診患者数が増加した。【考察】患者が満足感を感じる場面は各々異なる。患者の口腔内だけではなく、生活背景を知り価値基準を探る。この価値基準を理解することが重要である。

姿勢分析から顎位を考察する

Consideration of the mandibular position based on postural analysis

長阪 信昌 NAGASAKA Nobumasa
医療法人ながさか歯科クリニック

【目的】咬合再構成にあたり顎位の決定に際して姿勢の分析を行い、傾きやねじれを緩和した上で顎位を採得することの有用性を検証する。【方法】姿勢分析を行い傾きやねじれを把握し、筋肉の過緊張をストレッチや整骨院、鍼灸院にて緩和する。その後の全身写真（姿勢測定器PA200）で評価を行った。顎位の変化はゴシックアーチ描記法（タッピングポイントの収束や運動範囲の変化）にて評価する。【結果と考察】筋肉の過緊張を緩和し正しい姿勢やゴシックアーチから好ましい顎位が得られたものと評価できた。術者が正しい姿勢を導き改善することは大きな意味をもつと考える。【結論】顎位の決定には色々な要素があり、一つの要素で決定できるものではない。しかし患者の姿勢は顎位に影響をもたらすため姿勢分析を行うことは重要であると思われた。

開口時の舌下ヒダ部の動きに合わせた有床義歯形態

Denture morphology in accordance with the movement of the sublingual folds upon opening the mouth




永田 一樹 NAGATA Kazuki
永田歯科医院

【目的】下顎総義歯の吸着は義歯の辺縁を全周封鎖することによって達成できるが、開口時に舌が後退位をとる場合は舌下ヒダ部から漏洩が起き、吸着が壊れやすい。開口時の舌の位置は前方位と後方位に分けられるだけでなく、口腔底が下がる場合と上がる場合もあり、それぞれ対処法も異なる。開口時の舌下ヒダ部の動きを分類し、対処法を整理することを目的とした。

【方法】閉口時と開口時のセファロを撮影し、舌の後退位を観察し分類した。また、その分類に合わせて舌下ヒダ部からの吸着が壊れないようにする対処法を整理した。【結果と考察】精密印象時に舌下ヒダ部の動きに合わせてろう提付き個人トレーの形態を工夫することで、吸着を得ることができた。適切な診査診断を行い舌下ヒダ部の動きを見極め対処することで下顎総義歯の吸着が得られ、義歯の維持安定へとつながると思われる。

臼歯部骨欠損症例に対して行った咬合再構成

Occlusal reconstruction for a patient with the bone defects in the molar region



西村 和美 NISHIMURA Kazumi
西村歯科医院

【症例の概要】症例① 46歳、女性。主訴：かみ合わせを治したい。下顎臼歯部インプラント希望。所見：下顎両側臼歯部には欠損と、歯根破折や骨欠損による要抜去歯が認められた。症例② 60歳、女性。主訴：かみ合わせを治したい。前歯の位置が気になる。所見：上顎右側臼歯部と下顎両側臼歯部にはプロービング値 8mm 以上の垂直的骨欠損が認められた。【治療方針・治療経過】歯周治療、根管治療とともに咬合改善のために矯正治療を行った後、全顎的な補綴治療を行った。【考察】症例①、②ともに、咬合不良、アンテリアガイダンスの欠如により臼歯部に欠損、骨欠損が生じたと考えられた。なぜ現症に至ったかという発症メカニズムの診断と、具体的な治療目標決定を設定することにより、患者さんにとって好ましい結果に近づけることができる。

顎機能を考慮した診断でデジタルとアナログを融合させた補綴治療

Prosthetic treatment with combination of analog and digital solutions based on diagnosis considering cranio-mandibular function



西山 令生 NISHIYAMA Reio
ICOM-Japan (国際咬合医学研究会日本支部)
長谷川 篤史 Organ Dental Labo
青木 聡 青木歯科
佐藤 貞雄 ICOM-Japan (国際咬合医学研究会日本支部)

【症例の概要】66歳、女性。主訴：左上下の仮歯が合わない。所見：左側臼歯部に不適合な暫間補綴物が装着されていた。また他の残存歯には、不適合補綴物、マージンの二次う蝕が多く認められた。【治療方針・治療経過】本症例では下顎位のずれを認めたため、治療用下顎位を設定したプロビジョナルレストレーションの作製を行った。最終補綴物の作製には、シークエンシャルガイダンスを付与し、マルチレイヤーのモノリシックジルコニアを使用した。【考察】プロビジョナルレストレーションの下顎位を最終補綴に移行させるには、従来から様々な方法が採用されているが、症例に応じて使い分ける必要がある。今回我々は、プロビジョナルレストレーションの模型とレジンプレート2枚を使用したクロスマウントテクニックを採用し、良好な結果を得ることができた。

骨縁下欠損へのアプローチを考察する

Considerations on approaches to infrabony defects



野村 陽介 NOMURA Yosuke
はらまち歯科クリニック

【症例の概要】56歳、女性。主訴：左上の前歯が腫れて痛い。特記事項は特になし。臼歯部にインプラントが埋入されていた。主訴の21はフレアーアウトを認め、近心部に垂直性骨欠損が存在した。また36、37間に深在性のう蝕、37遠心部には垂直性骨欠損を認めた。【治療方針・治療経過】歯周基本治療終了後、36、37に対して歯内治療および側方運動時の平衡側での咬合干渉の排除の後に、37遠心骨欠損部に対してEMDと骨補填材を併用した歯周再生療法を行った。デンタルエックス線およびCBCTによる骨欠損の改善の確認の後に、最終補綴物作製へと移行した。【考察】この症例では骨欠損状態を考慮したフラップデザインを考慮したことにより、侵襲が小さく剥離などを確実に行うことができたため手術時間や創傷治癒も従来より早くすることができた。まだ術後経過が短いので、十分な経過観察が必要である。

15年経過症例からの反省点

Reflections on a 15-year follow-up case



萩元 剛 HAGIMOTO Tsuyoshi

萩元歯科医院

小川 洋一 東京ステーション歯科クリニック
安原 尚 東京ステーション歯科クリニック

【症例の概要】34歳，女性。主訴：歯の動揺と移動による前歯部の離開。診断：広汎型侵襲性歯周炎。支持骨の減少で病的歯牙移動を生じた。口蓋隆起と下顎隆起が存在し，過度の咬合力が外傷性咬合を生じさせ歯周疾患を増悪させた。【治療方針・治療経過】初期治療後，限局矯正で歯列不正を改善し，スタビライゼーション型スプリントにより咬合力の管理を行った。最終補綴装着後15年以上の経過を観察した。スプリントは摩耗し，4度再作製した。術後5年で上顎のブリッジ補綴のポーセレン前装部のチッピングとポンティック鑲着部が破折し再製した。【考察】本症例の主病態は，咬合に起因するものであり，スプリントで与えられた適切な咬合関係が，咬合力のコントロールに効果的に働いたと考えている。本症例の反省点から現在は上顎咬合平面の設定後，下顎暫間補綴物の改変で決定した下顎位で咬合力のコントロールを図るようにしている。

歯科衛生士からみた義歯治療における
チームアプローチの重要性

The importance of team approach in denture treatment from the viewpoint of a dental hygienist



馬場 未佳子 BABA Mikako

ふきわけファミリア歯科

吹譯 景子 ふきわけファミリア歯科

【目的】歯科衛生士として，義歯治療においても，患者さんやご家族と積極的に関わり，経過を追うことにより『歯科が生活の医療』であることを実感する。【方法】義歯治療前後にフードテストを行う。【考察】実際に患者さんの笑顔や涙を目の当たりにすることで，『人と人』として接し，もっと力になりたいと一歩踏み出すことができた。『患者さんの性格や生活背景をも考慮して寄り添うこと』『きちんとした資料で経過を追うこと』が，義歯だけでなくすべての歯科治療において，より良い改善をもたらすのではないかと考える。【結論】チームで情報を共有し，目標を設定し，小さな改善点を喜び合うことで，患者さんは『自信』を取り戻し，自らの持つ『意欲』を高めることができる。また，術者も患者が変化を認めることにより，やりがいにつながると実感できる。

顎機能を考慮した診査診断における
デジタル機器の活用

Utilization of digital equipment in diagnosis considering cranio-mandibular function



長谷川 篤史 HASEGAWA Atsushi

Organ Dental Labo (神奈川県)

佐藤 貞雄 神奈川歯科大学咬合医学研究所

【目的】歯科医師が顎機能を診査・診断するためには，模型による分析は不可欠である。従来の模型分析において計測は，アナログで計測していたが，現在は模型分析にもデジタル技法を取り入れることが可能である。そこで歯科技工士による資料作りのサポートが必要を増している。【方法】フェイスボウ・マウントした模型をラボスキャナーでスキャンし，STLデータをソフトウェアで使用することで，様々な計測ポイントを入力し，分析データを確認する。【考察】歯科技工士は歯科医師の診査・診断における，主に模型分析の資料作りのサポートを現在行っている。今後はデジタル化によって分析データの可視化はもちろん，あらゆる場面でのデータ保存，参照，共有が可能になり，よりクオリティの高い診査・診断に寄与するものと思われる。今後は歯科医師-歯科技工士間に標準化した基礎知識が必要となる。

垂直性骨欠損に対して
歯周組織再生療法を行った症例

A case of periodontal tissue regeneration therapy for vertical bone loss



林 大智 HAYASHI Daichi

加古川アップル歯科

【症例の概要】55歳，女性。主訴：右下の歯が疼く。所見：デンタルエックス線およびCT上にて47近心にエックス線透過像を認めるとともに，歯周組織検査にて47近心に9mmの歯周ポケット，出血および排膿を認めた。【治療方針・治療経過】46，47間に食片圧入が疑われたため46の不適合修復物を除去し，適合の良いプロビジョナルレストレーションの装着を行った。歯周基本治療後に，歯周ポケットの残存を認めたため，歯周組織再生療法を行った。再評価後に最終補綴物へと移行した。【考察】歯周ポケットの改善および，骨欠損形態の改善が認められた。また，清掃性の良い補綴物形態としたことで，垂直性骨欠損の再発がしにくい環境が整えられた。術後の経過は良好であるが，固有の咬合リスクも含めて，注意深くメンテナンスを行い，歯の保存に努めたい。

無歯顎症例における咬合採得法の検討

A study of bite registration techniques for edentulous cases



林 宏暁 HAYASHI Hiroaki
佐藤歯科医院ラ・フランスオフィス

【目的】無歯顎治療での咬合採得は、歯の喪失による顔貌変化の審美的回復および咀嚼・発音・嚥下などの機能的回復において重要である。そのため上下顎の適切な顎間関係を得るためには、機能・審美・患者の感覚など様々な観点から顎位を設定する必要がある。そこで、より安定した顎位を得るために無歯顎補綴治療における咬合高径の決定法を検討する。【方法】顔貌、下顎安静位空隙を利用する方法、Air-blow法、そして旧義歯を参考に咬合高径を設定し、発音や嚥下などの機能運動により適正度を確認する。水平的顎間関係はゴシックアーチで診断し、リマウント法により最終決定する。【考察】複数の顎位の設定方法を用いることにより、一度設定した顎位が適正であるかを検討することができ、患者に許容できる顎位を得やすくなると考える。【結論】複数の方法による多角的な観点から顎位を模索することが重要である。

モチベーション向上のための患者との関わり方

Communication with patients to improve their motivation



日野 朱鯉 HINO Akari
小林歯科クリニック
小林 謙介 小林歯科クリニック
日野 悦子 小林歯科クリニック

【目的】【概要】69歳、男性。主訴：27の咬合痛。現症：27に歯根破折。歯周基本検査では4～6mmの歯周ポケットおよびBOPが認めたが自覚症状はなかった。患者の歯科的価値観を上げることで、歯周基本治療を成功に導いた症例を報告する。【方法】治療に対してのモチベーション向上を狙い、患者の生活背景や価値観を聞きだし尊重した。さらにどうしたらそれを継続し、習慣化できるかを考えながらアプローチした。【考察】固定概念にとらわれないTBIをすることで行動変容がみられた。また要点のかつ簡潔に、スモールステップを踏みつつTBIを行い、正しい磨き方と補助道具の使用を習慣化することができた。【結論】口腔内をみるだけでなく、患者の性格、生活背景に合ったTBIが有効である。患者とともに考えながら、サポートし、健康な良好な歯周組織に導いていかなければならない。

総義歯の咬合を考える

Considerations on the occlusion of complete dentures



樋口 克彦 HIGUCHI Katsuhiko
ひぐち歯科クリニック

【目的】総義歯の維持・安定に必要な項目として粘膜面の適合、適正な咬合採得、適切な咬合様式の付与などが挙げられる。その中で、適正な咬合採得に関しては顎関節、口腔周囲筋など患者さん個々の状態によって変化してくる。旧義歯の咬合状態や関節の状態を確認し、的確に咬合採得する必要がある。【方法】咬合採得は咬合平面をまず決定させ、その後通法に従い垂直的顎位の決定、そして水平的学位の決定を行った。【考察】適正な咬合採得ができた。水平的顎位の決定では、旧義歯の状態によっては不安定な状態を呈することも考えられ、適切な顎位を模索する方法として下顎を誘導したり、開閉口運動を観察し下顎位の決定の参考とした。【結論】下顎を誘導したり、開閉口運動を利用することは、顎位の決定には有効な手段の一つと思われる。

厚労省硫黄島遺骨収容作業での
歯科医師・解剖学者としての役割

Participation as a dentist in the work of return the remains of Iwo Jima conducted by the Ministry of Health Labor and Welfare



平岩 慎次 HIRAIWA Shinji
西春歯科平岩診療室
平岩 裕一郎 西春歯科

【目的】亡くなられた方の身元を確認し、遺族の元や故郷へお返しするのも、歯科医師の仕事の一部と考える。75年前、硫黄島の戦闘により亡くなられた方の遺骨収容作業の一部始終を報告する。【方法】水戸歩兵第二連隊会（パラオベリリユ隊）の紹介で、厚労省の硫黄島遺骨収容事業に、前名古屋市立大学医学部解剖学教室に所属した歯科医師として参加した。硫黄島には未だ1万余の御柱となられた英霊の方々が眠っており、今回は司令部の地下壕周辺の収容作業を行った。2月14日に千鳥ヶ淵戦没者墓苑に英霊の御柱を捧持でお連れした。【結果と考察】亡くなられた方の遺骨収集をして身元確認を行う作業は歯科医師としての大切な社会貢献の一つである。

大臼歯における歯肉縁下う蝕への対応と考察

Treatment of and considerations on subgingival caries in molars



深井 康弘 FUKAI Yasuhiro
ふかい歯科クリニック

【目的】日常臨床において、歯肉縁下う蝕は非常に多く遭遇する。そのまま補綴処置を行おうとすれば、印象採得は非常に困難で、補綴物も適合不良になってしまうおそれがあり、その歯の長期的な予知性は望めない。今回は大臼歯部における歯肉縁下う蝕に対し、補綴前処置を行った症例を提示する。【治療方針・治療経過】大臼歯における歯肉縁下う蝕に対して、補綴前処置として矯正的挺出と臨床的歯冠延長術を併用して、歯肉縁上に健全歯質を獲得し、歯周病学的・補綴学的に環境改善した上で、最終補綴へ移行することとした。【考察】矯正的挺出により健全歯質を歯肉縁上に獲得できたが、その期間中における根管内への歯冠部からの漏洩などへの配慮も必要であると感じる。その辺りについて考察を加える。

義歯治療におけるチームアプローチの重要性

The importance of team approach in denture treatment



吹譯 景子 FUKIWAKE Keiko
ふきわけファミリア歯科
馬場 未佳子 ふきわけファミリア歯科

【目的】医院全体で情報共有し経過を追うことは、『歯科医療』がまぎれもなく『生活の医療』であり、自分たちの仕事は直接的にも間接的にも患者さんの『生きる意欲や喜び』につながっているのだと実感できるものである。【方法】当院は開院以来、リマウント調整とフードテストを通じ『噛める』ことが患者さんの『食』だけでなく『意欲』や『人生』までも変えてゆく様子を沢山記録してきた。【考察】患者さんの生活背景をより深く知るには、スタッフの力が不可欠である。より多くの目で経過を見守ることは、気づきや感動の経験値を増やし、『医療人として自分も何か力になりたい!』という何よりのモチベーションになる。【結論】少しでも多くの患者さんの変化を身を以て感じ、自分たちの仕事に誇りとやりがいを持つことこそが、何よりのスタッフ教育ではないかと感じている。

咬合再構成症例における プロビジョナルレストレーションの役割

The role of provisional restorations in cases of occlusal reconstruction




深野 秀明 FUKANO Hideaki
医療法人至誠会 深野歯科医院

【目的】補綴修復治療においてプロビジョナルレストレーションの作製、装着が必要となる場面は珍しくない。なかでも全顎的な咬合再構成症例においては必須であり、その治療のステージ毎に目的をもって再製し、最終補綴物へと移行する。【方法】最終補綴物を作製するにあたり、口腔内の諸問題を包括的に解決したプロビジョナルレストレーションの情報を確実に踏襲するべく、クロスマウントテクニックを行った。【考察】下顎位という三次元的な情報を確実に伝達できなければ、長期にわたって行ってきたリハビリテーションの意味を失いかねない。したがっていかに正確な咬合採得を行えるかが鍵となる。【結論】機能的かつ形態的に条件を満たしたプロビジョナルレストレーションを用いることによって、確実に安心な咬合採得が行えると思われる。

義歯をリマウントして姿勢を改善した1症例

Postural improvement by remounting a denture: A case report



藤井 元宏 FUJII Motohiro
藤井歯科医院畑江分院

【症例の概要】88歳、女性。要介護4。主訴『入れ歯が落ちるので使ってない。食べられない』。所見：上下総義歯使用せず、口腔機能低下症を疑う。姿勢維持が困難でストレッチャーで首を支えている状態。看取りの段階だが総義歯のリマウント調整を4回行い、5カ月で常食まで回復したので報告する。【治療方針・治療経過】既往歴：H17心筋梗塞、H21脳梗塞で左側片麻痺、H27.1/24～2/10：摂食障害で入院。H27.5/28：1回目のリマウントで義歯装着が可能。H27.6/4：2回目のリマウント直後に斜頸の改善がみられる。H27.8/21：4回目のリマウントで頭頸部が安定する。【考察】2回目の咬合調整直後に斜頸の改善がみられた。これは嚥下時に舌骨上筋群が左右対称に収縮することで、頭頸部の筋肉が整い、斜頸が改善したと考えられる。その後、5カ月間の総義歯装着下での咀嚼運動がリハビリになり、口腔周囲筋の賦活に繋がったと考える。

インプラント治療における即時荷重の有効性

The effectiveness of immediate loading in implant treatment



藤岡 直也 FUJIOKA Naoya
医療法人社団爽凜会ふじおか歯科

【症例の概要】82歳 男性。主訴：下の入れ歯をとめている歯が痛くて噛めない。所見：鉤歯である37が動揺しており、また、偏位した残存歯に合わせて製作されていた旧義歯が不安定であった。また上下顎の対向関係はIII級で、咬合の安定も得られていない状態であった。【治療方針・治療経過】適正な咬合高径、顎位を決定後、最終義歯のスペースや咬合平面を考慮して、コンピュータガイドドサージェリーにて、義歯の安定に対して効果的な部位にインプラントを埋入した。その際、確実な初期固定を獲得し、即時荷重オーバーデンチャーにより、早期に患者の希望である食生活の質の向上を試みた。【考察】高齢者に対するインプラント治療を行う上で、インプラントを即時、または早期に機能させることは、治療期間中の生活の質の低下を防ぎ、治療期間の短縮にも繋がるため、非常に有効であった。

オールセラミッククラウンを用いた前歯部審美修復の症例

A case of anterior esthetic restoration using all-ceramic crowns

富士田 洋平 FUJITA Yohei
深野歯科医院

【目的】前歯部治療において患者の満足を得るには、あらかじめプロビジョナルレストレーションで歯科医師および患者の主観的要望を取り入れながら形態を検討しておく必要がある。最終的な形態を決定した後に、オールセラミッククラウン作製に必要なリダクション量を決定し、確実に担当医に伝えることも重要である。技工サイドとしては最終的なクラウンの色調、支台歯の色調、顔貌や口唇との調和など、確実に資料採得できるかが最終補綴物の良否を決定する。【方法】顔貌を含めた写真を元に形態はプロビジョナルレストレーションを踏襲し、色調は患者の要望を取り入れつつ作製した。【考察】色調と歯冠形態の要望をしっかりと共有することが重要である。【結論】歯科医師と患者の要望を具現化することで良好な結果が得られた。

歯内治療のイニシャルトリートメントを再考する

Reconsidering the initial treatment of endodontic treatment



藤田 敦子 FUJITA Atsuko
はしもと歯科クリニック

【目的】歯内治療を行う上で基本となることは、術前の診査と診断を行い、無菌的な治療、適切な手技で治療を行うことである。それを徹底することで、歯髄の保存の可否を判別でき、また初めて根管治療を行う症例（イニシャルトリートメント）において治療を成功に導く鍵となる。今回は、イニシャルトリートメントの重要性を再考し、治療した症例の発表を行う。【方法】術前に、問診、視診、エックス線診査、歯髄の診査、根尖部周囲組織の診査を行った。不可逆性歯髄炎と診断した歯に抜髄処置を行った。【考察】診断が難しいこともあるが、適切な診査の元で診断し、治療に介入するべきである。また治療の過程で、根管内への感染を防ぐために厳守するべきことは非常に多くある。【結論】イニシャルトリートメントを成功に導くためには、歯内治療の基本を徹底することが最も重要である。

フラビーガムに対応した総義歯の1症例

A case of complete denture for a patient with flabby gum



藤原 直明 FUJIWARA Naoaki
ふじわら歯科

【症例の概要】88歳、男性。患者は長年不適合な義歯を使用していた。新義歯の作製にあたり、義歯の安定を難しくするフラビーガムに対処することとなった。【治療方針・治療経過】不安定な義歯を長期使用し、顎堤に過度な負担をかけたことが原因でフラビーガムが生じたと考えられた。新義歯作製にあたり、吸着と安定を得るためフラビー部に過度な力がかからないように無圧印象を、また、そこに咬合圧負担域を設けないことを意識し配列した。義歯完成後、メンテナンスに移行するなかで、顎堤の変化には今後も注意を払う必要がある。【考察】フラビーガムを無視し作製された義歯は、安定感のもとより吸着も悪く脱落しやすいものになってしまう。場合によってはさらにフラビーガムを助長しえない。正しい知識と正しい技術をもって対処する必要性が示唆された。

筋痛を伴う EicherB3 患者に 可撤性義歯で対応した 1 症例

A case of removable denture treatment for an EicherB3 patient with myalgia



古橋 拓哉 FURUHASHI Takuya
フル歯科医院

【症例の概要】73歳、女性、下顎左側大白歯部の拍動性疼痛を主訴に来院した。筋の触診により疼痛は左側咬筋を中心とした緊張性筋痛であった。【治療方針・治療経過】咬頭嵌合位（以下 ICP）の経時的変位が筋痛の一因と考え、下顎欠損に対して可撤性義歯（以下 RPD）の製作を開始した。咬合採得時に下顎位が ICP に対して大きく変位し、下顎運動を観察したところ正常な運動路は描記されなかった。このため 1st. RPD を治療用義歯としリハビリテーションを行い、2nd. RPD をプロビジョナルレストレーションとしたところ経過良好であったことから最終補綴作製へ移行した。装着後、顎口腔系の安定を確認した後に上顎人工歯を金属製、下顎人工歯をジルコニア製に置換した。【考察】ICP の変位により生じた緊張性筋痛に対して咬合再構成を行い、ICP の長期維持安定を目的に人工歯をより硬質な材料に置換したところ良好な結果を得ることができた。

インプラントと矯正により 咬合再構成を行った残存歯偏在の 1 症例

A case of occlusal reconstruction involving implant and orthodontic treatment for a patient with unevenly distributed remaining teeth



堀井 信哉 HORII Shinya
堀井スマイル歯科

【症例の概要】患者は 50 歳、男性。右下がしみる、前歯で咬みにくいという主訴で来院。全顎的なう蝕のため、咬合高低低下と顎位の偏位を伴う咬合崩壊患者に対して、インプラントと矯正治療、テレスコープを用いて咬合再構成を行った欠損補綴症例を報告する。【治療方針・治療経過】保存不可な重度う蝕が多く、あらかじめホープレス歯の抜歯を行い、フラットテーブルを用いた治療用義歯を装着して、咬合挙上と顎位の安定を模索した。その後、インプラントと矯正治療を用いて 1/3 顎単位で咬合再構成を行い、予後観察が重要な部位はテレスコープを選択した。【考察】咬合挙上の経過は良好で、顎位も安定している。インプラントと矯正治療により、歯列の連続性とアンテリアガイダンスが獲得され、緊密な咬頭嵌合位と適切なガイドの付与が咬合の安定に寄与していると考えられた。

ロケーターアタッチメントを用いた インプラントオーバーデンチャー症例

A case of implant overdenture using a locator attachment



ペエ 福泰 PEE Fukuyasu
ペエ歯科クリニック

【症例の概要】患者は 65 歳、女性。主訴は義歯がかたつく。所見：右側上顎前歯 3 本が残存していたが、歯槽骨の吸収が著しかった。欠損部には不適合なノンクラスプデンチャーが装着されていた。食事は柔らかいものを選択して食べていた。【治療方針・治療経過】上顎残存歯は保存困難となり、抜歯、無歯顎となった。不適合義歯使用により、上顎の顎堤は吸収が進んでおり、無口蓋では吸着を得ることが困難であった。そのため、義歯床の口蓋を削り取り、4 本のインプラントを使用したオーバーデンチャー（IOD）を作製することにした。【結果と考察】上顎への IOD は骨質等考えると、6 本使用する場合が多い。今回はインプラントの配置を考え、対咬関係も良い条件であったため、より少ない 4 本で IOD を作製した。咬合力も向上し、より多くの種類の食事を選択できるようになった。術後経過は良好である。

MTM を併用した最小限の介入で 包括的な治療を目指した 1 症例

A case of comprehensive treatment with minimal intervention using MTM




前岡 遼馬 MAEOKA Ryoma
前岡歯科医院

【症例の概要】37 歳。主訴：右下の奥歯を残して欲しい。所見：46 部舌側にサイナストラクトを認め、両側の上顎臼歯部には深い隣接面う蝕が存在していた。【治療方針・治療経過】サイナストラクトは 46 の根管の感染が原因と診断したため、根管治療を行うこととした。その後、上顎臼歯部の深い隣接面う蝕に対して歯髄の温存を意識して治療を行った。また同部には歯根の近接を認めたため、MTM を併用して清掃性の向上に努めた。【考察】主訴への対応に並行して、食生活指導や清掃指導を含めた病因へのアプローチを行うことは、健全な口腔内環境を維持する上で必要不可欠である。また、う蝕治療の際に MTM を併用することで、将来的な歯周炎進行のリスクを下げることも可能になると考える。

顎機能を考慮し理想的なウィルソンカーブを付与した補綴技工

Prosthodontic labo procedure with ideal Wilson curve considering cranio-mandibular function



前川 泰一 MAEKAWA Taiichi
株式会社前川デンタルラボ (京都府)
佐藤 貞雄 神奈川歯科大学咬合医学研究所

【目的】咬合再構成において、側方運動における臼歯離開咬合を構築するための臼歯咬合面の展開角やウィルソンカーブ（以下WC）を設定する手法は未だ確立されていないので、その手法について検討した。【方法】患者個々の課路角を顎機能検査やチェックバイトを用いて咬合器上に設定する。それを基に犬歯誘導とWCを設定する。【考察】犬歯誘導は側方運動時に犬歯がガイドして臼歯を離開させる。臼歯に過大な側方力が加わらないように犬歯の角度を調整する。後方歯へ行くに従い緩やかな角度を設定することで適正なWCが付与される。犬歯の角度は患者個々の課路角から導き出すため顎機能に調和した角度となる。【結論】患者個々の顎運動情報から導き出されたガイドダンスと、WCを与える技工操作をデジタル技法と組み合わせ、よりシンプルに構築することが可能である。

顎運動を考慮した咬合再構成へのアプローチ

An approach to occlusal reconstruction with consideration for mandibular movements



松梨 寛 MATSUNASHI Hiroshi
南6条通り歯科

【症例の概要】初診：2014年4月。患者：女性、54歳。主訴：前歯ブリッジの脱離、上下とも入れ歯が合わなくて入れてない。【治療方針・治療経過】歯周基本治療後、下顎欠損部へインプラントを埋入した。上顎の保存不能の歯を抜歯した後、サージカルガイドプレートを使用したインプラントの埋入、残存歯のフラップ手術、FGGを施し、咬合再構成を行ってから、プロビジョナルレストレーションにて顎位の模索をし、最終補綴物を装着した。【考察】フェイスボウ・トランスファーの効果やゴシックアーチ描記の臨床的意義を把握し、顎機能に調和した補綴物を製作しなければならない。咬合器上で患者固有の下顎運動を再現するのは不可欠である。今回、インプラント15本、残存歯13本にて残存組織の保全と機能回復率の向上の両立を図ることで、患者さんの顎口腔系と調和した予知性の高い治療に近づけることができた。

顎機能を考慮した包括的な診断のもと咬合再構成を行った1症例

A case of occlusal reconstruction based on general diagnosis considering cranio-mandibular function



松山 文樹 MATSUYAMA Fumiki
松山デンタルオフィス中野 (東京都)
長谷川 篤史 オーガンデンタルラボ (神奈川県)
青木 聡 青木歯科 (東京都)
佐藤 貞雄 神奈川歯科大学咬合医学研究所

【症例の概要】66歳、女性。主訴：前歯の被せ物が脱離した。所見：上顎右側側切歯の陶材焼付鑄造冠が脱離しており、当該歯には縁下う蝕を認めた。下顎犬歯間の歯は天然歯であったが、それ以外の部位は全て補綴されており、多数の欠損歯に対し複数の不良補綴物が装着されていた。【治療方針・治療経過】上側右側側切歯は予後不良歯であり、抜歯を行った。欠損補綴にあたり、インプラント治療を行い、下顎位の再設定を含めたシークエンシャルの咬合理論を応用した、全顎補綴治療による咬合の再構成を計画・立案し施術した。【考察】術後、顎位の偏位および、CADIAXにおいて顎運動の改善も確認され、審美的にも満足する補綴物を作製することができた。シークエンシャルの咬合理論を応用することで、下顎位や顎関節に調和した咬合平面、咬頭の傾斜角を有する補綴物の作製が可能である。

隣接面う蝕の診断と修復治療

Diagnosis and restorative treatment of proximal caries



丸山 俊正 MARUYAMA Toshimasa
まるやま歯科
雑賀 伸一 雑賀歯科医院

【目的】隣接面う蝕の診断におけるエックス線写真の重要性と切削介入の是非、切削介入する場合の手技について検討する。【方法】隣接面う蝕を有する患者のエックス線撮影方法について比較検討した。さらに切削介入の是非について文献的考察を行い、介入のタイミングとその手技について検討した。【考察】咬翼法は二等分法に比べ隣接面う蝕の検出が容易であった。また、象牙質1/3を超える透過像は切削を考慮するが、患者のう蝕リスクを十分検討する必要がある。切削介入の際は、歯間分離が有効であった。【結論】隣接面う蝕の診断にはエックス線診査が必要であり、特に咬翼法による撮影が有効である。切削介入は患者のう蝕リスク、隣在歯の状態などを考慮し総合的に判断する必要があるが、介入する場合は歯間分離などを行い必要最小限の切削介入で術式を終えるよう工夫が必要である。

O-142 ⑥歯周 ⑨クラウン・ブリッジ

歯間乳頭の保存に注意した前歯部歯冠修復の1症例

A case of anterior crown restoration with attention to preservation of interproximal papillae



溝渕 隆宏 MIZOBUCHI Takahiro
医療法人幸恵会カツベ歯科クリニック

【症例の概要】27歳、男性。主訴：上顎前歯部の変色。所見：11、12および22は根管治療がなされており、歯の変色が認められた。21の唇面にはクラックが認められた。【治療方針・治療経過】11、12および22はオールセラミッククラウンで、21はラミネートベニアでの修復を計画した。歯頸ラインの乱れの改善、口蓋側のフェルールの獲得を目的に臨床歯冠延長術を併用することとした。歯間乳頭を最大限に保存するために、口蓋側、唇側の2回に分けて手術を行い、歯肉の治癒を待った後に歯冠修復を行った。【考察】歯周外科治療後の歯間乳頭の喪失は、審美的な合併症の一つであり、その如何は術式の違いはあれど術者の技量に大きく左右される。本症例で採用した術式は、患者に2度の手術侵襲を加えることや、治療期間の延長といったデメリットはあるものの、比較的簡便に歯間乳頭を維持できるのではないかと考えられる。

O-144 ⑦咬合・咀嚼 ⑭包括歯科治療

顎顔面形態を踏まえ、限界運動と機能運動を考慮した1症例

Considerations on terminal and functional movement path based on maxillofacial morphology : A case report



宮田 匡人 MIYATA Masato
医療法人 宮田歯科医院

【症例の概要】患者：64歳、女性。主訴：前歯が欠けた。口が開かない。所見：歯科受診は数十年ぶりとのことで口腔内は多数歯にう蝕や欠損を認め、開口障害があった。顎顔面形態はbrachyfacial patternであり、また臼歯の欠損を伴い、咬合高径が低下していた。【治療方針・治療経過】咬頭嵌合位と習慣性咬合位の一致を目指した。スプリント、矯正、インプラントなどの手技を行い、プロビジョナルレストレーションを使用し顎位が安定したところで最終補綴を行いME機器により限界運動と咀嚼運動の再評価を行った。【考察】患者は顎顔面形態より咬合力による臼歯の喪失や開口障害が生じたと思われる。咬合再構成を行う際に顎顔面形態を考慮し、なぜ現症に至ったかを推測し介入することが重要であり、限界運動と咀嚼運動の回復にも有効であると考えられる。

O-143 ⑦咬合・咀嚼 ⑪可撤性義歯

部分床義歯を用いて臼歯部の咬合を回復した1症例

A case of restoration of posterior occlusion using a partial denture



三宅 大策 MIYAKE Daisaku
医療法人星輝会三宅歯科医院

【症例の概要】59歳、女性。主訴：虫歯の治療をしてほしい。歯がないところについて治療の相談がしたい。所見：欠損(36、37)は抜歯後そのまま放置されていた。また残存歯には歯石の沈着を認め、不適合補綴物、う蝕を認める。【治療方針・治療経過】欠損部位の補綴に先立ち、必要な歯周治療、う蝕治療、歯内療法を行い、下顎臼歯欠損部には部分床義歯を用いて咬合の回復を試みた。部分床義歯を作製するにあたり、印象採得、鉤歯の形態、義歯の維持装置の設計に留意した。【考察】患者はこれまで部分床義歯を使用したことがなかったが、精度の良い義歯を用いたことで問題なく使用することができた。現在のところは問題は生じていないが、これからも咬合、義歯粘膜面の変化に注意し、経過を観察していく。

O-145 ③予防歯科 / 口腔ケア

歯科衛生士業務における患者担当制の優位性について

Advantages of assigned dental hygienists system in dental hygiene practice



宮本 晴香 MIYAMOTO Haruka
てらもと歯科医院

【目的】歯科医院の体制には、歯科衛生士が担当制の医院と非担当制の医院とがある。約1年前に当院に所属し、初めて患者担当制を経験することとなった。両方のタイプの医院に勤めて得た経験を通しての気づきを述べたい。【方法】歯科衛生士業務として、歯周基本治療やメンテナンスなどを一貫して担当する場合(患者担当制)とセクションで行う場合(非担当制)を比較検討した。【考察】患者を一貫して担当することで、会う回数や会話の量が相対的に増えた。それにより信頼関係を築きやすくなり、生活習慣や全身疾患などの聞きにくい部分を細部まで医療面接することができるようになった。【結論】歯周治療を成功させるには、患者の状態を把握しモチベートしていくことが非常に有効である。患者担当制を経験することで、歯科衛生士としての自分自身の成長にも大いに繋がり、今後の課題を見つけることもできた。

口
演
発
表

顎機能を考慮した咬合再構成における 下顎位診断の重要性

The importance of diagnosing the mandibular position in occlusal reconstruction considering cranio-mandibular function



森本 淳史 MORIMOTO Atsushi
森本歯科クリニック（京都府）
前川 泰一 前川デンタルラボラトリー
（京都府）
佐藤 貞雄 神奈川歯科大学咬合医学研究所

【目的】人生100年時代を迎え、再治療の頻度を少なくするためには壊れにくい咬合を与える必要がある。歯科医院に来院する患者の多くは顎位がずれており、様々な骨格形態、咬合パターンに応じた咬合を構築するには個々に適切な顎位を設定することが重要である。【症例の概要】下顎右側のブリッジが脱離し、総合的な治療を希望して来院した骨格性Ⅱ級 High Angle Deep bite の50代、女性患者に対して顎機能検査装置を用いて顎位診断を実施し、顎位修正の後、適応を確認し補綴治療を実施した。【結果と考察】診断の結果、顎運動は左右非対称で、復位性クリック、Y軸方向のズレが認められた。診断を基に両側の下顎頭を4mm前方に設定したところ、上記の問題点を含めた顎運動が改善したため、修正した顎位において最終補綴を制作した。歯科治療における診査診断に、顎機能診査が重要であることが示唆された。

欠損部位歯数の違いから インプラント埋入計画を考察する

Consideration of implant placement planning based on the difference in the number and positions of missing teeth



安原 尚 YASUHARA Hisashi
安原歯科医院
小川 洋一 東京ステーション歯科クリニック

【目的】永続的で良好なインプラントの治療結果を獲得するには、セルフケアに配慮したインプラントの上部構造の形態を付与することであると考え、天然歯の歯周環境と近似させたインプラントのエマージェンスプロファイルの有用性を検討する。【方法】欠損範囲とその歯種、歯数を考慮し、天然歯のエマージェンスプロファイルに近似したインプラント上部構造の形態をデザインした。それを基にインプラントの埋入をGBRを併用した二回法にて行い、上部構造を装着した。【考察】上部構造装着後の周囲組織は、良好に維持していることが認められた。インプラント周囲組織が、インプラントと調和しているからであると考えられる。【結論】インプラント埋入計画立案時に、天然歯のエマージェンスプロファイルを模倣することは治療の永続性に有効であると示唆された。

審美障害に対する上顎前歯部補綴症例

A case of prosthodontic treatment for esthetically compromised maxillary anterior teeth




森山 善行 MORIYAMA Yoshiyuki
カツベ歯科クリニック

【症例の概要】38歳、女性。主訴：前歯審美障害。所見：11の補綴物に歯冠形態・色調の不調和が認められ、審美的な問題を引き起こしていると診断した。【治療方針・治療経過】根管治療が不十分であることから、再根管治療を行い、ファイバーポストを用いた支台築造を行った後、プロビジョナルレストレーションを装着。辺縁歯肉の状態をプロビジョナルレストレーションの調整を行うことにより改善し、中切歯のスキヤロップ形態が左右対称となるようにした。【考察】審美領域での補綴処置は患者それぞれのバイオタイプを考慮して行うべきである。thin scalloped typeの患者の補綴処置を行うにあたり、歯頸ラインの左右対称性を考えてプロビジョナルレストレーションを調整することは、歯肉と調和の取れた補綴物を作成する上で有用である。

包括歯科治療における矯正治療の役割

The role of orthodontic treatment in comprehensive dentistry



柳川 淳子 YANAGAWA Junko
歯科・林美穂医院

【症例の概要】52歳、女性。主訴：歯がグラグラして噛めない。【治療方針・治療経過】咬合再構成を目的とした全顎の治療。歯周組織・歯列の改善を目的として矯正治療を併用した。【結果】矯正治療により歯周組織・歯列の改善が認められ、調和の取れた顎口腔機能を獲得できた。【考察】顎口腔系（顎関節・口腔周囲筋・歯周組織・歯）の調和を図るため積極的な治療介入として咬合再構成を行う場合がある。このような包括的歯科治療を行う際、常に患者固有の咬合様式を考慮して保存修復、欠損補綴などの治療を行う必要がある。時には矯正治療が必要な場合も少なくない。矯正治療を取り入れる最大の利点は、低侵襲な治療の実現であり、歯列を正しい位置に改善することで補綴的にも歯周組織的にも介入範囲は最小となり、低侵襲な治療での治療が可能になると考える。

小児患者の矯正治療開始時期に関する調査

A survey on the timing of orthodontic interventions for pediatric patients



山岸 三津子 YAMAGISHI Mitsuko
矯正歯科やまぎレクリニック

【目的】不正咬合を主訴に小児が歯科医院を受診する時期は同居する保護者の意識に左右される。そこで今回、受診時年齢と症状を把握すべく調査を行った。【方法】当院を受診した小児1歳～11歳の451名について、初診相談時の年齢を調査した。転帰として、①直ちに治療開始、②治療開始に適切な時期まで成長観察、③矯正管理を希望しない（セカンドオピニオン含む）で分類し、治療開始群では不正咬合の分類を行った。【結果と考察】相談時年齢で最も多かったのは9歳、次いで8歳、10歳だった。転帰では、①治療開始112名、24.8%、②成長観察129人、28.6%、③希望しない211人、46.7%だった。治療開始群で最も多かった不正咬合は反対咬合で、次いで萌出障害、開咬だった。受診時年齢は、乳歯列期ではなく永久歯への交換期が多く、保護者が興味を持つこの時期は、小児の将来の咬合ビジョンを伝える大切な時期と考える。

補綴治療における
プロビジョナルレストレーションの重要性

The importance of provisional restorations in prosthodontic treatment



横山 元是 YOKOYAMA Motoyuki

【症例の概要】28歳、女性。主訴：左上奥歯の被せ物が外れた。所見：上顎左側第一大臼歯部のクラウンおよびコアの脱離を認めた。【治療方針・治療経過】歯周基本治療終了後、フェルールの確保を目的としてクラウンレンジングを行い、プロビジョナルレストレーションを用いて、支台歯としての評価、軸面形態による歯周組織との調和の評価、咬合面形態による咬合と顎機能系との調和の評価を行った。プロビジョナルレストレーションの形態を忠実に反映した最終補綴物を作製した。【考察】プロビジョナルレストレーションを用いて様々な観点から評価を行うことにより、機能的、構造的、生物学的要件、清掃性、審美性を兼ね備えた最終補綴物を作製することにより、長期的に安定した補綴物になると考える。

コミュニケーションにより理想的なゴールへと導いた審美修復症例

Proper communication leading to the ideal results in a case of esthetic restorations



山田 修平 YAMADA Shuhei
医療社団法人スター歯科クリニック

【症例の概要】患者は32歳、女性。12の脱離が主訴で来院された。口腔内を診査したところ、右側2番は歯根破折しており、保存不可と診断された。顔貌に対しての正中は傾いており、口唇に対してスマイルラインの乱れも認められた。【治療方針・治療経過】上顎右側2番欠損部位にはインプラントを用いて修復することとし、その他の部位には適切なアンテリアガイダンスと犬歯ガイドの付与、審美的な改善を目的とした補綴装置にて改善することとした。プロビジョナルレストレーションにて形態、口唇との調和を模索したが患者との意識の相違があったため話し合ってからゴールを明確にした。【考察】患者とのディスカッションを行い共通のゴールとすることで良好な結果が得られた。近年患者の審美的要求度は高まっており、上顎前歯部修復には歯、歯肉、顔貌、さらにはコミュニケーションによるゴールの設定が重要と考える。

部分床義歯人工歯の摩耗に対する
CAD/CAMによる咬合の回復

Restoration of occlusion with CAD/CAM for a worn partial denture



吉田 拓志 YOSHIDA Takuji
よしだ歯科クリニック

【症例の概要】患者：初診時64歳、女性。全顎的に歯周組織の破壊が認められ、咬合平面の乱れが顕著で、上顎の義歯には咬合面の磨耗および破損が認められた。歯周治療後、適切な前処置に基づいた部分義歯で補綴をした。処置後13年が経過時、人工歯の摩耗を顕著に認め、咬合を確認すると人工歯部で咬合接触を失っており確かな咬合支持能を失っていた。【治療方針・治療経過】経年的な人工歯の摩耗に対して、光学印象およびCAD/CAMを利用し、摩耗した人工歯を置換することで即時に咬合支持を回復した。【考察】初診時に適切な前処置に基づいた義歯を製作しても、経時的な人工歯の摩耗は避けられない。その状況を放置すると現存歯に負担過重がかかり、歯列の保全が危うくなる。今までであれば義歯を預かり人工歯の置換を行うが、光学印象およびCAD/CAMを用いることで即時に機能回復を行うことができた。

O-154 ①診査・診断・医学判断 ⑮老年歯科

訪問歯科診療における嚥下内視鏡検査の臨床的意義

Clinical significance of the endoscopic evaluation of swallowing in the home-visit dental practice

吉見 二郎 YOSHIMI Jiro
よしみファミリー歯科・矯正歯科

【目的】嚥下内視鏡検査は訪問歯科診療で、胃ろうなどの経管栄養である摂食嚥下障害患者に対して経口摂取の可否を判断するのに有効な検査である。それだけではなく現在の食事がしっかり咀嚼できているか、正しい食形態、適切なりハビリテーションを処方するのに有効な検査である。様々な病態の患者の内視鏡検査症例を報告する。【症例の概要】パーキンソン病、脳梗塞後、認知症の嚥下障害患者で経口摂取をしていない患者にスクリーニングの後、嚥下内視鏡検査を行い、その結果を踏まえてリハビリテーションと食支援を行った。【結果と考察】摂食嚥下機能は咽頭期の問題だけではなく、咀嚼に大きく関係している。摂食嚥下機能は患者の現在の全身的な疾患に大きく依存しその病態を理解することが大切であるが、咀嚼は歯科医師しか診ることができない。このため口腔の専門家である歯科医師は、嚥下内視鏡検査をもっと活用する必要があると考える。

O-156 ⑪可撤性義歯 ⑮老年歯科

顎位の安定性に苦慮しながら口腔機能改善を試みた有床義歯症例

A case of a plate denture in attempt to improve oral function while struggling with the unstable mandibular position



力丸 哲哉 RIKIMARU Tetsuya
りきまる歯科クリニック

【症例の概要】75歳、女性。主訴：物がうまく噛めないで義歯を作り変えてほしい。所見：旧義歯は咬合高径が低く、顎関節症を伴っている状態。顎骨も著しく吸収している。【治療方針・治療経過】まず、旧義歯を改造しながら顎機能を整え、下顎の残存歯に対しては歯周基本治療(TBI・SC・SRP)を行った。上顎は総義歯、下顎はリジッドなパーシャルパラレルミリングを支台装置とするパーシャルデンチャーを選択した。咬合様式は、両側性平衡型リングライズドオクルージョンを目指すこととする。【考察】術前に様々な診査を行った後、治療の各ステップに問題がないかを確認しながら治療を進めていった。顎位が安定した状態で顎口腔機能に調和した義歯を装着すると、何でも食事が可能になり、体のねじれや首こり肩こりなども改善し姿勢が良くなった。術後経過は良好である。

O-155 ⑧歯内

根管治療における機械的清掃を再考する

Rethinking mechanical cleaning in root canal therapy



吉用 卓 YOSHIMOCHI Taku
医療法人徳和会ひまわり歯科

【目的】根管治療は繰り返し行うたびに成功率が低下し、抜歯へと繋がる。根管形成の不良や過度な切削によって起炎因子の残存や歯質の脆弱化が生じる。永続性のある歯内療法を行うために、効率的な機械的清掃を再考した。【方法】抜去歯の根管を染色後、従来法として手用ファイル単独による拡大、Ni-Tiロータリーファイル単独による拡大におけるそれぞれの評価と、改善法として手用ファイルとNi-Tiロータリーファイル等の併用による機械的清掃状態の評価を行った。【考察】根管形態はエックス線ではシンプルに見えても、扁平や凹凸、彎曲がみられ、全ての根管壁に接触させることは大変困難だが、改善法では根管清掃状態の向上がみられた。【結論】それぞれの器具の特徴を活かし、適切に使用することで、拡大時間の短縮、解剖学的根管に沿った拡大を行うことができ、良好な結果が得られた。

O-157 ③予防歯科 / 口腔ケア

継続して行ってもらうためのTBI

TBI for long-term stable self-care

渡邊 萌 WATANABE Moe
医療法人社団朋有会 山本歯科クリニック
山本 朋章 医療法人社団 朋有会
山本歯科クリニック

【目的】う蝕や歯周病を予防するためには毎日のセルフケアが重要であり、その業務を担うのは歯科衛生士である。【方法】セルフケアの方法や生活背景などを問診し、口腔内の観察を行った。以前にもTBIを受けたことのある患者は多いが、指導されたことを継続している患者は少ないと感じたため、過去のTBIの内容も考慮して指導を行った。【考察】患者の性格や生活背景を理解し、各個人に合った指導を行い、患者とのコミュニケーションをとることで信頼関係を築くことが大切である。さらにセルフケアへのモチベーションを向上させ継続させることが必要だと考える。【結論】過去に受けたTBIを問診することで、以前の指導内容では継続できなかった理由を明らかにすることができた。その上で、患者の現在の口腔内や生活背景に合った指導を行い、セルフケアへのモチベーションを向上させ、さらに継続ができると感じた。

ポスター発表

ポ
ス
タ
ー
発
表

No. P-1 ~ No. P-67

訪問歯科健診の結果を分析して得られた知見

Findings from analysis of the results of home-visit oral health examinations



安部 佐織 ABE Saori
安部歯科医院・一般社団法人 岐阜市歯科医師会
川畑 仁克 岐阜市歯科医師会

【目的】平成28～30年度、岐阜市歯科医師会は岐阜市より委託を受けて在宅要介護者への訪問歯科健診事業を実施した。今回健診で得られた知見について報告する。【方法】平成28～30年の3年間、岐阜市に在宅の要介護3～5の要介護高齢者56名に対して訪問歯科健診と歯科保健指導を行った。健診結果のデータは連結不可能匿名化した。統計学的分析は要介護度、現在歯数、臼歯部の咬合関係、口腔機能評価のそれぞれの項目の関連性をピアソンの積率相関係数の検定により求めた。統計学的有意水準は5%とした。【結果と考察】今回の検診結果のデータを統計学的に分析したところ臼歯部の咬合関係とせき払い、RSSTに相関を認めた。また挺舌と咀嚼筋触診、せき払い、空ブクブクうがい、RSSTとの間にも相関を認めた。このことから臼歯の咬合および挺舌の診査により口腔関連の筋肉群の機能低下を推察する一つの指標となり得るのではないかと考察された。

補綴治療中の食事の質を維持するための管理栄養士のアプローチ

A dietician's approach to maintain the quality of diet during prosthetic treatment



石川 華子 ISHIKAWA Hanako
医療法人恵翔会なかやま歯科

【目的】全顎的な治療においては、その過程で口腔内が大きく変化するため、一時的に咀嚼力が低下することがある。その際、食事の質を落とさないように、管理栄養士の視点からアプローチすることの意義を評価したい。【方法】担当医、歯科衛生士とともに口腔内の情報を共有し、ガムを使って咀嚼力を評価した。身体状態は高精度体成分分析装置を用いた。食事内容、健康状態は問診により確認した。【考察】治療中の咀嚼力が低下は患者の食生活に直接的な影響を与え、ひいては身体の変化をもたらす。患者がこの期間を心身ともに健やかに過ごすためには、患者の生活、食事における具体的な提案や気持ちに寄り添う声掛けが必要である。治療期間中、咀嚼力が低下しても、管理栄養士のアプローチにより食事の質が維持された。【結論】治療過程における咀嚼力の変化が著しい患者に、管理栄養士が介入することは、患者の健康増進に繋がる。

リップリポジショニングによってガミースマイルを改善した症例

A case of gummy smile improved by lip repositioning

池内 綾子 IKEUCHI Ayako
医療法人恵翔会なかやま歯科

【症例の概要】28歳、女性。半年前に矯正治療が終了し、その後ガミースマイルが気になることを主訴に来院。スマイル時の上顎前歯部の歯肉露出量は3～7mm認められた。歯肉の受動的萌出不全、歯の形態異常、セファロ分析により上顎骨の過成長は認められない状態であった。【治療方針・治療経過】患者は矯正治療には満足しており、また歯の形態異常やう蝕もないため、矯正治療や補綴での改善は希望せず、リップリポジショニングでの対応となった。MGJから10mm上方の範囲の上皮歯肉を切除し、縫合を行った。【考察】術後適切な歯肉露出量となり、患者満足度は高い結果となった。術後半年の経過時では後戻りは生じていないが、継続的に後戻りしていないか、今後しっかりと経過観察していく必要がある。

インプラントオーバーデンチャーにより咀嚼能力が回復した1症例

Recovery of masticatory ability by implant overdenture: A case report



井関 雅博 ISEKI Masahiro
医) 恵翔会なかやま歯科

【症例の概要】55歳、女性。主訴：思っきり噛める状態になりたい。所見：全顎的に重度の水平的骨吸収、残存歯に過度な動揺が認められた。【治療方針・治療経過】歯・歯周組織の状態から残存歯を保存していくのは困難と診断し、上下顎ともにインプラントオーバーデンチャーにて咬合の再建を行うことにした。上顎に4本、下顎に2本インプラントを埋入した。骨との固定が得られた後に最終義歯を製作した。咀嚼力判定ガムを用いて確認したところ、左右ともに咀嚼力が回復している結果が得られた。【考察】インプラントを埋入することで、義歯の3要素（支持・維持・把持）をより良好に獲得でき、結果的に咀嚼機能の回復を得ることができた。患者自身のQOLの向上にインプラントオーバーデンチャーが大きく貢献していることが確認できた。

歯冠歯根破折に対し外科的挺出を行った小児上顎前歯部症例

Surgical elongation of a crown-root fractured maxillary middle incisor for a pediatric patient : A case report

磯貝 文彦 ISOGAI Fumihiko
医療法人いそがい歯科クリニック

【症例の概要】患者は初診時10歳11カ月、女児。3年前他院で上顎左側中切歯への外傷に対し、根管治療および修復処置が行われていたが、同部の破折を主訴に当院初診となった。【治療方針・治療経過】精査の結果、骨縁下に及ぶ歯冠歯根破折を認めため、同意を得て、破折部および修復物の抜去および外科的挺出、再根管治療を行い、コンポジットレジンにて修復を行った。現在5年経過しているが、コンポジットレジンの破損などを除き、歯は保存されており、臨床症状もなく安定した経過をたどっている。【考察】小児の上顎前歯部に対し、早期に永久歯の抜去を行うと、歯列、咬合のみならず、心理面においても影響があり、保存を試みるのが望ましいと考えられる。保存を試み、良好な結果を得たことは、患者のQOLに多大な寄与があったと考えられる。

金属床の破折に咬合と義歯設計に配慮して対応した1症例

A case of a patient with a fractured metal plate treated in consideration of occlusion and denture design



内田 祐輔 UCHIDA Yusuke
内田歯科医院

【症例の概要】70歳、男性。主訴：義歯が裂けたため新しく作って欲しい。所見：10年前より右側顔面神経麻痺を患っており、咬筋の発達より強い咬合力を疑わせた。【治療方針・治療経過】旧義歯診断により人工歯の排列や摩耗などに問題点があると考え、その問題点に対する対応策を考慮しながら、ゴシックアーチを使用して作製を試みた。旧義歯ではSET後、すぐに破折した金属床に対して保険のレジン床であるにもかかわらず1年間破折は認められない。【考察】破折が生じないようにするための要素として人工歯の排列位置を考慮し、強い咬合力が疑われることに対しては、金属床の厚みなどが問題点と考え対応した。今後、咬耗による顎位、咬合接触の変化を見逃さずに定期的なチェックが必要と考える。

自家歯牙移植による歯冠補綴治療の1症例

One case of crown prosthesis treatment by autologous tooth transplantation



磯貝 佳史 ISOGAI Yoshifumi
小滝歯科医院

【症例の概要】患者：35歳、男性。主訴：右下奥の歯肉が腫れて噛むと痛い。口腔内所見：47遠心根部歯肉の腫脹、遠心頰側PPD8mm。エックス線所見：遠心根周囲に透過像を認めた。【治療方針・治療経過】47は、予後不良と判断した。そこで、48を47へ歯牙移植し補綴治療を行う治療方針とした。まず、移植歯の歯根膜保護のため、47の抜歯を行う前に、通常通り48の抜髄・根管治療を口腔内で終了させた後、47抜歯、48を47部へ移植した。移植後、動揺の有無・エックス線上での歯根膜腔の状態・歯槽硬線の状態の経過観察を行い補綴処置へ移行した。補綴処置では咬合の安定を図るため咬合接触の精度を重視した補綴物とした。【考察】近年インプラント治療が主流となっているが、自家歯牙移植治療は、機能していない歯を活用し、欠損部口腔機能の回復を行うことができる。MI治療が重視される現代において、自家歯牙移植は治療の選択肢として有用と考える。

根尖部に歯根吸収のある歯に対してMTAを用いた根管処置

Root canal procedure using MTA for a tooth with root resorption in the apex



尾崎 大祥 OZAKI Hiroyoshi
ミナミ歯科クリニック

【症例の概要】28歳、男性。主訴：右上前歯が痛む。所見：12は歯冠部隣接面にコンポジットレジン充填がされており、頰側歯肉にサイナストラクトを認め、デンタルエックス線写真より根尖病変を認める。【治療方針・治療経過】問診、口腔内診査およびデンタルエックス線写真、CT写真より問題点の抽出を行った。隣接面のCR充填を除去し、プロビジョナルレストレーションに置き換え、ラバーダム防湿下でマイクロスコープを用いて根管の拡大、消毒のもと根管形成を行い、MTAにて根管充填を行った。【結果と考察】問診より過去に外傷の経験があった。上顎前歯部には多数のう蝕を認め、う蝕リスクは高いがコンポジットレジン充填下にう蝕は認めず、失活の原因は過去の外傷と考えられた。無菌状態で、MTAにて緊密に根管充填ができた。

欠損補綴における自家歯牙移植という治療オプション

Autologous tooth grafting as a treatment option to replace missing teeth



春日 太一 KASUGA Taichi
七里ファミリー歯科

【症例の概要】27歳，女性。主訴：右下の奥歯が噛むと痛い。所見：46には以前に4回ほど根管治療を行っており，咬合痛とサイナストラクトを認めた。【治療方針・治療経過】46歯は，予後不良と判断し，抜歯に伴う治療の相談を行った。選択できる欠損歯に対する治療法（ブリッジ，部分床義歯，インプラント，自家歯牙移植，矯正）の利点・欠点を比較説明したところ患者は自家歯牙移植を希望した。移植歯の分析，受容側の状態を診査し，抜歯と同時に移植する方法を選択した。現在，歯周組織と移植歯の機能には問題なく，術後経過は良好である。【考察】1本欠損で欠損部顎堤に対してサイズに近い歯根を持つ智歯などの非機能歯が存在する時には自家歯牙移植も立派な欠損歯に対する治療オプションになり得る。患者の希望を考慮して複数の治療法から一人ひとりの治療方針を考えることが患者利益につながる。

埋伏歯に起因した正中の変位および不揃いな歯頸線へのアプローチ

An approach to the displaced median and uneven cervical line caused by an impacted tooth



川島 英進 KAWASHIMA Eishin
祐天寺えいしん歯科

【症例の概要】62歳，女性。主訴：21根尖部相当歯肉の腫脹。所見：21の歯根破折による根尖部の瘻孔，正中埋伏歯による顔面と歯列の正中のずれ，歯頸ラインの不ぞろい，補綴物撤去時にフェルールのない支台歯が認められた。【治療方針・治療経過】スマイル時の顔貌写真と診断用ワックスアップにて歯冠長幅径，顎堤の不足の程度を確認し，サージカルテンプレートを作製した。これを参考に歯冠長延長術，軟組織グラフトを行った。歯冠長延長術による審美性の改善と同時にフェルールの獲得も行えた。術後約半年後，最終補綴装置を作製した。【考察】1歯欠損であっても，歯頸ラインの連続性と顔面と歯の軸方向を合わせることで審美的に調和のとれた顔貌，口唇，歯を獲得することができる。術後，適切なブラッシング圧を指導していくことで歯頸ラインは安定している。

審美障害に対して行ったセラミックス修復

Ceramic restorations for cosmetic disturbance



須川 雄介 SUGAWA Yusuke
ミナミ歯科クリニック

【目的】近年，セラミックス修復は普及と発展により日常臨床で広く応用され確立されている。また患者の歯科における審美的欲求も高くなっており，審美不良を主訴に来院されることも少なくはない。その中でセラミックス材料は審美性だけでなく，耐変色性，耐磨耗性，生体親和性にも優れているので推奨すべきかについて考察する。【方法】審美不良を訴える患者に対して，セラミックス修復を行った。適切なる蝕除去，形成，印象採得，接着操作により良好な長期的予後が獲得できるようにする。【結果と考察】術者，患者ともに審美的かつ機能的に満足する結果が得られた。セラミックス修復を行う上で適切な術式，処置は必要だが，良好な長期的予後を獲得するためには，まずは確実な診査診断が重要であると考えられる。

審美性と生体親和性を考慮した歯冠修復材料の選択

Selection of restorative materials for crowns based on esthetics and biocompatibility



高本 恭子 TAKAMOTO Kyoko
ミナミ歯科クリニック

【目的】歯科治療を通して歯の健康を守ることはもちろんだが，全身を含めた患者の健康長寿に繋げることが必要である。【方法】金属アレルギーのあるう蝕治療の必要な患者に対し，問診，エックス線写真，口腔内写真などの基礎資料採得後にコンサルテーションし，金属により起こり得るリスクを情報提供し，十分に理解して頂いた上で歯冠修復材料を決定する。【考察】う蝕歯の歯冠修復治療を行うにあたり，現在我が国では金属を多用されるが，アレルギーへの不安やメタルタトゥー，ガルバニー電流などの様々な問題が示唆されている。今後起こり得るリスクを患者様に理解して頂き，審美性，生体親和性まで考慮した修復材料を用いることで，患者の満足度，長期安定に寄与できると考える。

補綴前処置としてフェルールを獲得した 1 症例

Obtaining a ferrule as preprosthetic preparation: A case report



竹ノ谷 淳 TAKENOYA Jun

明海大学付属 PDI 埼玉歯科診療所

浅見 健介 明海大学付属 PDI 埼玉歯科診療所

溝部 健一 明海大学歯学部 機能保存回復学講座
オーラル・リハビリテーション学分野

鈴木 玲爾 明海大学歯学部 機能保存回復学講座
オーラル・リハビリテーション学分野

【症例の概要】患者は前歯が腫れたことを主訴に来院された、64歳、女性である。主訴である21は、根尖部歯肉に瘻孔、デンタルエックス線写真から根尖部透過像、動揺1度を認め、補綴装置除去後に歯冠破折を呈しており歯冠補綴に必要なフェルールが全周にわたり喪失していた。【治療方針・治療経過】問題点として、①21歯冠破折の原因として早期接触とブラキシズム、②21最終補綴装置においてフェルールの喪失および生物学的幅径の侵襲が挙げられる。対応策として、①咬合調整およびスプリント装着、②歯肉縁上歯質を全周1.5mm得るため根管内牽引法を用いた矯正の挺出を行い、挺出後の後戻り防止と隣在歯との歯頸ラインを描くために臨床的歯冠長延長術を行うこととした。【結果と考察】矯正の挺出および臨床的歯冠長延長術を行い、フェルールおよび生物学的幅径の獲得を図ることができ、最終補綴の予後向上につながったと考える。

日常臨床使用を目的とした携帯型筋電計の開発

Development of portable electromyography for everyday clinical practice

土屋 諒治 TSUCHIYA Ryoji

株式会社ジーシー

【目的】睡眠時ブラキシズムの評価において、PSG-AV検査が一般的に行われているが、測定からデータ処理までに多くの時間を要する。そこで、我々は自宅での測定、簡便なデータ処理が可能な携帯型筋電計のシステムを開発した。本研究では、開発した筋電計の性能評価および筋活動の定量方法に関して報告する。【方法】ファンクションジェネレータと表面筋電計(株ジーシー)を用いて、各種測定回路を構成し、性能評価を実施した。さらに、臨床を模擬した終夜咬筋筋電位を記録し、専用解析ソフトウェアにて睡眠時の筋活動を定量化した。【結果と考察】各種性能評価にて、筋電計の仕様を満たすことを確認した。また、終夜の測定データから持続時間等の条件を基に歯ぎしりと思われる筋活動の種類、回数、強さを推定することができた。【結論】本システムによって、簡単に測定から咬筋筋活動を観察することが可能なことが示唆された。

デンチャースペースを考慮した 可撤性義歯の製作

Fabrication of a removable denture with consideration of denture space



田島 慶二 TAJIMA Keiji

タジマデンタルラボラトリー

【目的】義歯不調和で来院した患者に対し全顎的な可撤性義歯製作の際、どのようにしてデンチャースペースを考慮した補綴装置を製作していくかを検討する。【方法】フェイスボウトランスファーにより模型をマウントした咬合器を用いて、個人トレーから最終補綴装置までの製作を行った。デンチャースペースや適切な顎位を決定するため上下顎同時印象法により上下可撤性義歯の製作を行った。残存歯は内冠、外冠を用いたオーバーデンチャー型のレジリエンツテレスコープとした。【考察】上下顎同時印象による患者個々のデンチャースペース、リップサポート、人工歯排列位置の可視化、咬合平面の設定、これらを歯科医師、歯科技工士が共通認識として行っていくことにより、患者の満足度の高い補綴装置の製作を行うことができたと考えられる。

前歯欠損に対してインプラント抜歯即時埋入で 対応した1症例

A case of immediate implant placement for a missing anterior tooth



土井 博史 DOI Hirofumi

つばさデンタルクリニック

【症例の概要】60歳、男性。2018年8月より当院にて治療を行っていたが、2019年3月交通事故にて21が歯根破折を起こしていた。【治療方針・治療経過】唇側の骨を保存し、審美性を確保するために、21にはインプラントを抜歯即時埋入を選択することとした。また、う蝕処置で元々触れる予定であったため、13～23を全てやりかえることで、上顎前突感の改善も図ることとした。【考察】抜歯即時埋入により唇側の骨を保存し、骨吸収による審美性の低下を避けることに成功し、患者にとって満足度の高い治療結果が得られたと考える。術式を成功に導き、longevityの獲得と患者満足度を高めるためには、診断用ワックスアップを作成し、ゴールを見据えて診断を立て、埋入深度や埋入方向等の術式を考えることが重要である。

『高校生対象医療技術職進学希望調査』から
みた歯科技工士志望状況

Aspirations to be a dental technician based on the Survey of High School Students' Aspirations for Medical Technology Careers



外口 晴久 TOGUCHI Haruhisa
総合病院国保旭中央病院歯科歯科技工室

【目的】当院では将来コ・メディカル系の職業希望を考えている高校生を対象に高校生職業体験プログラム「病院の仕事を知ろう」を開催している。臨床検査技師、診療放射線技師、リハビリ専門職（理学療法士・作業療法士・言語聴覚士）、公認心理師・臨床心理士、臨床工学技士、管理栄養士・栄養士、視能訓練士、社会福祉士、歯科衛生士、歯科技工士、薬剤師の仕事を紹介している。医療系に進みたい現役高校生に対し歯科技工士はどのような存在なのかをデータを通して分析した。【方法】近隣高校18校・参加者162人を対象に、体験したい職種の事前アンケート集計、他職種希望の高校生に対し歯科技工士に関するアンケート調査を行い、分析する。【結果と考察】このプログラムは過去5年間開催しているが、歯科技工士は最も不人気な職種である。歯科医療界は医療系職種としての歯科技工士志望の現状を知る必要がある。

セファロ分析から欠損パターン関係性を
考察する

Consideration of the defect pattern based on cephalometric analyses



藤原 光秀 FUJIWARA Mitsuhide
ながら歯科医院

【目的】超高齢社会において人々が8020運動を達成するために、う蝕予防、歯周炎予防が必要なのは周知のとおりである。しかし、8020運動の不達成者の多くは不正咬合に起因していると考えられている。そのため歯の欠損と骨格的な異常に関連性がないか調べる。【方法】セファロ分析から骨格を1級、2級、3級に分類し、咬合崩壊を評価している宮地の咬合三角との関係を検討した。今回は顎関節症、矯正、咬合再構成の必要があり、なおかつ欠損を有する患者を対象とした。【結果と考察】今回の調査の結果、骨格1級において崩壊が起きづらく、2級・3級では崩壊が進みやすい傾向にあった。患者固有の骨格は8020運動の達成にあたり重要な一つの要因であることが示唆された。

デジタル機器を応用した咬合診査にて
咀嚼機能回復を試みた1症例

A case of occlusal reconstruction involving occlusal assessments using digital equipments



諸隈 正和 MOROKUMA Masakazu
諸隈歯科医院

【目的】臼歯部咬合支持を失った前歯部フレアアウト症例に対してデジタル機器を応用し審美性にも配慮した咬合再構成とスムーズな顎運動の回復を試みた。【症例の概要】67歳、男性。臼歯部咬合支持を喪失したことで残存歯に対して咬合性外傷と支持歯槽骨の喪失および顎位の変位を認めた。歯周基本治療、そしてインプラントによる咬合支持回復後、Jaw Motion Analysis・歯接触分析装置・フェイススキャナーにて高精度のプロビショナルレストレーションを作製し口腔内スキャナーにてコピーしてファイナルレストレーションを作製した。【結果と考察】デジタル機器の進歩によって高精度で調整量の少ないプロビショナルレストレーションの作製が可能となった。またそれらを口腔内スキャナーにて取り込むことで従来と比較し、チェアタイムの短縮と歯科技工士との緻密な連携が可能となった。

欠損を伴う不正咬合に対して包括的な治療
を行った症例

A case of comprehensive treatment for malocclusion accompanied by multiple missing teeth



安光 雄介 YASUMITSU Yusuke
あすなる歯科・矯正歯科

【症例の概要】61歳、女性。主訴：他院で16抜歯と言われた。抜歯の場合にインプラントできるか見てほしい。下顎の歯並びも気になっている。所見：16は冠が脱離したまま放置され残根状態で保存不可。また左右下顎臼歯部は欠損のまま放置、17には深い垂直性骨欠損が認められた。【治療方針・治療経過】術前のセットアップモデルをもとに計画された部位に16、45、35、36部位にインプラントを埋入し、それをアンカーに矯正を行う。また17は矯正前に再生治療を施す。歯の位置を改善した後にワックスアップを行い、適切な咬合接触とカップリングを施していく。【考察】本症例は矯正治療にて安定したアンテリアガイダンスが得られた。17は若干の骨欠損が残るため、患者協力が得られれば再度再生治療を検討していく。MFTによる舌癖の改善を図っているが、舌突出癖によるフレアアウトが出現しないよう今後慎重な経過観察が必要である。

FGF-2 製剤により垂直性骨吸収が改善した 1 症例

A case of vertical bone resorption improved by FGF-2




山内 真人 YAMAUCHI Masato
代々木歯科

【症例の概要】患者は62歳、女性。う蝕と歯周病による審美障害と咀嚼障害を主訴に来院した。下顎左側第一小臼歯部近心に6mmの歯周ポケットがあり、エックス線にて垂直性骨吸収を認めた。既往歴に2型糖尿病がありHbA1cは7.2%であった。【治療方針・治療経過】医科対診を行い、歯周基本治療を行ったのち、FGF-2による歯周組織再生治療を計画した。手術後2年経過した。歯周ポケットは3mm以内であり良好に経過している。【考察】FGF-2による歯周組織再生治療を応用したことにより、垂直性骨吸収の改善と歯周組織の安定が得られた。Feifeiら(2017)は塩基性線維芽細胞成長因子(FGF-2)による歯周組織再生治療の有効性を報告している。今回、FGF-2による歯周組織再生治療により歯槽骨の垂直性骨吸収が改善した症例を経験した。FGF-2による歯周組織再生治療の有効性について報告する。

天然歯を活かした フルマウスリコンストラクションの1症例

A case of full mouth reconstruction with maximum utilization of natural teeth



田代 剛 TASHIRO Tsuyoshi
田代歯科医院

【症例の概要】56歳、女性。主訴：奥歯が外れた。所見：44のジャケット冠の破折・脱離を認めた。全顎的に補綴処置が施されており、咬合高径の低下が疑われる。不適合補綴物も多数存在し、全顎的な治療を行う事となった。【治療方針・治療経過】患者の希望に添ってできるだけ歯を保存を考慮した計画を行うこととした。38を36へ移植、24、25は挺出により歯槽骨を温存し抜歯後インプラント埋入を行った。プロビジョナルレストレーションで十分な経過を観察した後フルジルコニアクラウンを製作した。【考察】天然歯の移植、LOT、矯正挺出、さまざまなオプションを用いて治療を行った。フルマウスリコンストラクションの中でいかに天然歯を残していくか、いかに活かしていくかを考えさせられた症例となった。今後も術後の経過を長期確認していきたいと思っている。

IOSにより製作された インプラント上部構造がもたらす恩恵

The benefits of fabricating an implant superstructure with the aid of intraoral scanner

山崎 剛之 YAMASAKI Takeyuki
医療法人恵翔会なかやま歯科
山内 敦 行田協立診療所

【目的】従来のシリコン印象に比べてIOSによる光学印象は、模型の管理がしやすいなどの利点がある。その中から、支台歯にかかる印象圧がないことに注目し、インプラント埋入時にIOSによる光学印象を適用する。【方法】インプラント埋入時に、インプラント体にスキャンアバットメントを接続し、IOSによる光学印象により上部構造を製作する。1人の患者に対し調査を行った。【考察】光学印象であれば、二次固定を待つことなく、インプラント埋入時に印象操作を行うことができる。これは、来院回数の削減にもつながる。印象時に歯肉の形態は定まっていなくても、セラミック上部構造によって歯肉の形態をコントロールすることは、より良い結果を生み出すことになると考える。【結論】インプラント症例においては、埋入時にIOSで光学印象を行うことは、患者に大きな恩恵をもたらす。

左右非対称に骨吸収した顎堤への対応に 苦慮したオーバーデンチャーの症例

A case of overdenture for a patient suffering from asymmetrical bone resorption



竹内 一貴 TAKEUCHI Kazutaka
竹内歯科医院

【症例の概要】81歳、男性。主訴：噛みにくい、義歯が痛くて使えない。所見：14歯残存するものの臼歯部の欠損によりずれ違い咬合に近く、過去の事故による骨折の影響もあり下顎左側の顎堤が著しく吸収している。繰り返しの補綴処置により咬合高径が低下しており義歯作製が困難である。【治療方針・治療経過】全顎的に補綴装置を撤去して顎位を変更した治療用義歯を装着し、義歯調整を行いつつ抜歯や根管治療などを行った。治療用義歯が安定した所で磁性構造体を残存歯に装着し複製義歯を作成して模索した咬合高径や顎位を再現し最終義歯の作成を行った。【考察】術後4年ではあるが経過良好である。高齢であることを考慮して再介入が比較的容易な総義歯へ移行したが、咬合高径を上げ顎位を改めたことで以前に比べて噛み易くなったと患者の満足を得られた。顎堤は吸収しているが磁性構造体を併用することで義歯をより安定させることができた。

P-025 ⑪可撤性義歯 ⑮老年歯科

セラミックスインレー修復治療における留意点

Considerations in ceramic inlay restorative treatment



南 昂太 MINAMI Kota
ミナミ歯科クリニック

【目的】 接着技術の進歩は修復治療の選択肢を幅広くし、修復物の長期的維持を可能にしている。セラミックスインレー修復治療は代表的な一つであり、歯科金属アレルギーの予防も含めメタルフリーの考えのもと、日々の臨床で頻繁に行われている。セラミックスインレー修復治療を成功に導くためには接着技術は重要なファクターだが、審美性、窩洞外形などのファクターも考慮すべきである。今回、セラミックスインレー修復治療における留意点を再考する。【方法】 白歯部へのセラミックスインレー修復を歯科技工士と連携して行い、接着性レジンセメントを用いて装着した。【結果】 適切な窩洞を形成し、歯科技工士と連携を行った結果、修復物の審美性・精度を得れ、高い患者満足度を得ることができた。【考察】 審美性・精度は歯科技工士の高度な技術力と連携が必須であり、長期的な維持には接着や窩洞外形に配慮を怠らないことが必要と考える。

P-027 ⑦咬合・咀嚼 ⑬口腔外科

スプリント・マウスガードに関する再検討

Re-examination of splints and mouthguards



岡永 覚 OKANAGA Satoru
岡永歯科

【目的】 スプリント (SAS-OA pを含む)、マウスガードの咬合および素材の材質に関して調べてみた次第である。【方法】 ①同一患者でユニット上で座位と水平位の顎位を調べた。②素材について、ハードのみ、ハードとソフトの組み合わせ、ソフトのみの3種類の素材で衝撃試験を行った。【結果と考察】 以上より、以下のことが示唆された。①座位と水平位の顎位が異なること。②ハードとソフトの組み合わせが衝撃に対して有効な素材であること。よって、咬合に関して以下のように考える。①マウスガードは、座位で咬合を診るべきである。②スプリントは、水平位で咬合を診るべきである。また、素材について以下のように考える。①マウスガードは、内面ハード外側ソフトが望ましい。②スプリントは、内面ソフト外側ハードが望ましい。

P-026 ⑨クラウン・ブリッジ ⑩インプラント

FaceScan と CBCT の Data を用いた咬合再構成

Occlusal reconstruction using FaceScan and CBCT data



若井 友喜 WAKAI Tomoki
株式会社カリス

【目的】 咬合再構成における、顎顔面に調和した機能と審美的達成を Digital Design すること。【方法】 Face Scan の撮影とその Data を CAD Soft に Add-in することで Virtual 咬合器上での Face Bow Transfer が再現でき、顔貌の基準平面による咬合平面の設定ができる。また CBCT の Data も Add-in することで、骨格に調和した Digital Design も可能となる。【考察】 Digital Face Bow Transfer により顎路角を設定すると Virtual 咬合器上で生体に近い側方運動の再現が可能であり、補綴 Space や咬合平面の設定時の際の Incisal Pin の可変も Analog 作業同等にできる。【結論】 治療の前段階である診断分析において、Face Scan と CBCT Data は有益であり、それは Data 分析しながら Design できることと最終補綴へ Copy できる再現性であり機能と審美的達成を Digital Design する有益性は非常に高い。

P-028 ⑯歯科材料・医療機器

二次う蝕治療におけるセラミックスインレー修復の注意点

Points of caution in ceramic inlay restoration for secondary caries treatment



南 拓磨 MINAMI Takuma
新大阪ミナミ歯科

【症例の概要】 患者:40歳、女性、主訴:左下歯が欠けた、現症:視診より36近心頬側コンポジットレジン破折がみられる。冷痛はみられない。二次う蝕の修復処置において歯質を守るため、窩洞形態、接着に配慮してセラミックスインレー修復を行った。【治療方針・治療経過】 修復物を除去し、その状態からセラミックスインレーと残存歯質が破折しにくい窩洞形態を付与した。また、正確な接着操作により歯質との接着を考慮したセラミックスインレー修復とした。これにより、材質強度や接着面から二次う蝕のリスクが軽減されることが期待される。【考察】 セラミックスインレー修復においては破折のリスクがあるため適切な窩洞形態を付与し、正確な接着操作を行い、接着による歯質との一体化を達成することで、破折のリスクを減らし、二次う蝕のリスクが低減されると考えられる。

ポスター発表

片側補綴で対応した顎義歯の1症例

A case of a patient treated with a unilateral obturator prosthesis



伊佐次 厚司 ISAJI Atsushi
愛知医科大学病院歯科口腔外科技工室

【症例の概要】61歳，男性．主訴：義歯不適合．所見：遊離腹直筋皮弁で再建された患側は脂肪組織が厚く，骨性再建は行われておらず義歯の維持・支持の機能獲得に対応可能な形態ではなかった．【治療方針・治療経過】右側上顎癌に対して上顎半側切除術，術後1年経過時に義歯新製希望．健側の粘膜面への基礎維持と残存周囲組織と調和させ義歯を機能・維持させることを試みた．【結果と考察】健側部に咬合床を製作し，咬合採得後に咬合床をトレーとして閉口状態にて機能印象採得を行い最終印象とした．作業用模型製作後，唇頬側面の石膏コアを採得した．その石膏コアを人工歯排列時にデンチャースペース確認，歯肉形成時には研磨面形成に利用し義歯機能獲得に活用し咀嚼機能の改善を行った．術後経過は良好である．

インプラントの抜歯即時埋入即時荷重を行った症例報告

A case report of immediate implant placement and immediate loading



越智 信行 OCHI Nobuyuki
神保町タワー歯科・矯正歯科

【目的】欠損補綴を行う際，最終補綴が入るまでの期間をどのように過ごしていただくかを配慮することはとても重要である．治療期間も患者のQOLを下げることなく欠損補綴を行った症例を通じて再考する．【症例の概要】59歳，女性．前歯がグラグラするという主訴でご来院．ブリッジがコアごと脱離しており，インプラント治療を計画．抜歯即時埋入即時荷重を行う計画を立て，カスタマイズドリリング，トルクコントロールを行い，埋入トルク40N，70以上のISQ値（インプラント安定指数）が得られるように配慮した．審美領域の歯肉のボリュームをキープするためにソケットシールドテクニックも併用した．【結果と考察】痛み，腫れの少ない低侵襲な術式を選択し，治療期間を短縮することができたと思われる．

上下顎同時印象によるレジリエントテレスコープの症例

A case of resilient telescope dentures with application of simultaneous upper and lower impressions



峰岸 真沙彦 MINEGISHI Masahiko
(株) Weber Dental Labor
岩田 光司 ひかり・歯科クリニック
稲葉 繁 医療法人社団 秀峰会
稲葉歯科医院

【目的】歯科医師による診査・診断の後，患者の口腔内に適した補綴物を設計する．今回はテレスコープシステムのうちの少数歯残存に対応するレジリエントテレスコープを選択し，製作方法や理論を報告する．【方法】最終義歯製作前に，歯科医師が製作した診断用模型を参考にし，暫間義歯を製作した．最終義歯の印象には，咬合採得・ゴシックアーチの描記・フェイスボウトランスファー・精密印象を1回で行うことができる上下顎同時印象を用い，レジリエントテレスコープを製作した．【考察】上下顎同時印象により，舌の位置を阻害しない歯列上のゴシックアーチの描記や，デンチャースペースを確実に採得できた．これにより，口腔内の形態を再現した精密模型で最終義歯の製作を行えた．最終義歯装着時は必要な調整を行い，中心位と中心咬合位の一致した義歯を製作することにより，顎関節を守るテレスコープデンチャーとなった．

審美性を考慮した義歯新製症例

A case of new dentures fabricated with consideration for esthetics

青柳 賢治 AOYAGI Kenji
スター歯科クリニック

【症例の概要】83歳，女性．主訴：義歯の見た目が悪い．所見：20年以上前に作製した上下総義歯を使用．人工歯の変色や破折を認めた．咬合高径やインサイザルエッジポジションには大きな問題点は認められなかった．【治療方針・治療経過】下顎の右側偏位を認め，義歯の咬合も右側は交叉咬合だったため，最終義歯を作製する前に一度治療用義歯を作製し，顎位のズレが骨格的なものなのか義歯の咬合によるものなのかを確認した上で最終義歯を作製した．審美的欲求に応えるために，義歯研磨面にはエステティック加工を施した．【考察】患者の主訴である審美的欲求に関しては，人工歯の形態・色および歯肉相当部の加工により患者満足度を上げることができた．また治療用義歯において，正常咬合で骨格的にも機能的にも咬合させられることを確認し最終義歯へ移行したことで義歯の安定度も旧義歯より向上した．

歯周補綴にデジタルデンティストリーを 応用した 1 症例

Application of digital dentistry to periodontal prosthetics: A case report

飯塚 奈々 IIZUKA Nana

PDI 東京歯科診療所

草間 淳 PDI 東京歯科診療所

飯倉 拓也 PDI 東京歯科診療所

近藤 千尋 PDI 東京歯科診療所

【症例の概要】患者：75歳，男性。主訴：歯が痛い。所見：不良補綴物のためにプラークコントロールが悪く，修復歯には炎症。歯肉縁下う蝕が著しく，根尖病変が認められた。【治療方針・治療経過】初期治療として患者自身のプラークコントロールを徹底させ，不良補綴物をプロビジョナルレストレーションに置き換え調整することで咬合を安定させた。歯肉縁下う蝕の除去および歯周組織のメンテナンスを確実にさせることを目的に歯冠延長術を行った。最終補綴として個々の支台歯に内冠を装着し，CAD/CAMシステムにより製作したPMmA樹脂の外冠による固定性スプリントを用いた。外冠はテンポラリーセメントにて装着した。【考察】固定性スプリントを用いることにより，外冠をはずしてより徹底したメンテナンスケア，術後のトラブルへの対応が可能となり，CAD/CAMシステムを使用したことで高い再現性および安定した精度を保つことができた。

歯周病患者に対し， 口腔衛生を改善された 1 症例

Oral hygiene improvement in a patient with periodontal disease: A case report



伊藤 美咲 ITO Misaki

医療法人健志会新大阪ミナミ歯科クリニック

【症例の概要】54歳，男性。主訴：左下奥歯が痛い。所見：広汎型慢性歯周炎 プラークコントロール不良により歯肉には全顎的に発赤・腫脹がみられる。また初診時の歯周基本検査の結果からは，全顎的に4mm以上，臼歯部には6mmの深いポケットが認められ，出血も多くBOP率は84.6%と高い状態だった。【治療方針・治療経過】ブラッシング方法・時間，補助的清掃用具や食事，生活習慣などの問診を行う。歯周組織検査を行い，発症の原因と歯周組織の現状を診断した。そして正しいセルフケアの習慣化とプロフェッショナルケアにて口腔衛生状態の改善を試みた。【考察】歯周炎についての患者指導をし，口腔内の状況を理解してもらう。その上で患者にあったTBIを行い，正しいセルフケアを習慣化と患者との信頼関係の構築により口腔衛生状態を改善させることができた。

口腔内スキャンを使用した カスタムMG製作と考察

Custom MG fabrication using intraoral scanning and relevant clinical considerations

石崎 篤 ISHIZAKI Atushi

株式会社協和歯科技工研究所

【目的】パフォーマンス能力の向上や脳震盪の予防などマウスガードの様々な効果が解明されるようになり，着用義務化される競技が増え，たくさんのアスリート達に愛用されている。そのような中，個人をより表現したオリジナルのマウスガードを求めるアスリートが増えてきている。今回，口腔内スキャンを使用したカスタムマウスガードの製作方法を紹介する。【方法】口腔内スキャンデータより，3Dモデルを製作し，EVA材にて色調を内側から構成していく。【考察】既成のシートが主流になっているが，患者の審美的要求に応えるためには，色調表現が大切である。模様や色の出方は，テストピースにて検証しイメージできるようにすることが重要である。【結論】EVA材で内側から色を出すことで，患者の要望を取り入れた色調を再現することができた。

アライナー矯正における 来院時のチェックポイント

Points of consideration for orthodontic aligners at the time of the initial visit



井上 結以 INOUE Yui

えんどう歯科・矯正歯科クリニック

遠藤 為成 えんどう歯科・矯正歯科クリニック

渡邊 有希 えんどう歯科・矯正歯科クリニック

岸 千晴 えんどう歯科・矯正歯科クリニック

【目的】昨今，矯正治療がより身近なものとなったため，アライナー矯正装置（インビザライン®）を選択する患者が増加傾向にある。そこで治療中の来院時における従来のチェックポイントを再検討した。【方法】アライナー矯正では，ブラケットとワイヤーを用いる矯正のように脱離による来院が減るため，来院時には自宅での装着時間の確認，浮いている箇所の有無，アタッチメントの脱離の有無，クリーンチェックなどを詳細に確認した。【考察】アライナー矯正は1日20時間の装着が必要なので，患者への依存が大きい。患者の治療動機を落とさないために，治療計画にもとづきながら時間短縮も狙える工夫をした。【結論】アライナー矯正は最初に治療結果を設定し，それに従って治療プロセスが決まっていくため各ステージ毎の装置の適合が大切である。口腔内スキャンカメラ（iTero®：align社）を利用しながら患者の治療意欲を維持することが大切である。

小児歯科治療の疼痛や恐怖に対する 歯科衛生士の役割

The role of dental hygienists in the treatment of a patient with pain and fear in pediatric dentistry

太田 愛子 OTA Aiko

うねおか歯科クリニック

松ヶ野 歩 うねおか歯科クリニック

【目的】当院では、小児期から高齢期までの幅広い年齢層の方が通院されている。小児期の歯科治療の精神的な外傷により、その後の歯科治療行動に悪影響を及ぼすことが考えられる。それらを解決するために、当院では小児期から歯科治療時の疼痛や恐怖の軽減を、診療の中で行っており、その方法を1症例を用いて発表する。【方法】当院通院中の患児に対し、tell-show-do法やトークンエコノミー法を用いて個々に合わせた歯科治療を行い、歯科治療に対する恐怖を評価した。【考察】小児期から、歯科治療時の疼痛や恐怖を軽減し、定期的なメンテナンスを継続することで口腔内だけではなく、結果として将来の健康寿命の延長へつながることが期待できる。

口腔内マニピュレーションの歯科領域への応用

Application of intraoral manipulation to dental treatment



大林 匠 OBAYASHI Takumi

ながさか歯科クリニック

【目的】マニピュレーションにて顎周囲筋へアプローチし、顎位や咬合に対する歯科治療への応用が可能か検討する。【方法】あらかじめ顎機能検査を行うとともに、顎周囲筋の筋電図のデータを収集し、顎周囲筋に対してマニピュレーションを施行し、術前術後比較を行う。【考察】検査結果に筋筋膜由来の顎運動障害が解消される変化が認められた。また、筋電図の数値にも左右差がなくなる変化が認められた。マニピュレーションは、筋肉を弛緩または緊張させることで正常な筋力が出るようにし、関節の可動域を回復する手技であるが、顎口腔領域においても咀嚼筋群が機能的にバランスの取れた咬合位、いわゆる筋肉位を得るための一助となる。【結論】マニピュレーションは顎周囲筋のバランスを整えることが可能であり、顎位設定や顎関節症などの歯科治療へ応用できると考える。

ラミネートベニアを用いて修復した前歯部症例

A case of anterior tooth restoration with laminate veneer

大塚 洗輝 OTSUKA Koki

医療法人タニオ歯科クリニック

【症例の概要】26歳、男性。主訴：外傷により21の歯冠が破折し、緊急処置のため来院された。所見：歯冠破折により審美性が著しく失われており、また、う蝕も見受けられる。【治療方針・治療経過】診断用ワックスアップを行い、それをもとに歯科医師が患者に説明したところ、患者の審美的な要求は高いことと、できるだけ低侵襲な治療を求めたため、セラミックスを用いたラミネートベニア修復を行うこととなった。診断用ワックスアップをもとに、モックアップを行い、患者に補綴形態が受け入れられたのちに、最終補綴物を作製した。【考察】診断用ワックスアップをもとに最終形成を行ったことにより、ポーセレンの築盛量が十分であったため良好な結果が得られた。

3-D プリンター使用した 金属床のパターン適合の研究

A study of pattern matching for a denture with metal plate using a 3-D printer



小澤 謙太 OZAWA Kenta

有限会社小澤デンタルラボトリー

伊比 篤 松本歯科大学病院

黒岩 昭弘 松本歯科大学歯科理工学講座

松本歯科大学歯科補綴学講座

【目的】3-Dプリンターを用いて製作したCo-Cr合金の金属床の適合について、目視だけでなく客観的に評価する。【方法】一定の石膏模型に金属床設計を行い、3-Dプリンターの積層(30 μ m, 50 μ m, 100 μ m)、厚さ(0.4mm, 0.6mm, 0.8mm, 1.0mm)を変化させ、パターンを作製、その適合度を測定した。白歯後縁部2カ所、中央部1カ所の3点でその隙間について比較検討した。検体はそれぞれ3個ずつとした。【結果と考察】ピッチが細かいほど適合度は良い結果が得られ、厚さは厚いほうが適合は良かった。この実験結果を踏まえて、これらの変形を防ぐためオリジナルな方法により、適合の良い鑄造体として確立させることができた。

上顎前歯部補綴処置に 院内 CAD/CAM システムを用いた 1 症例

A case of maxillary anterior prosthodontic treatment using an in-office CAD/CAM system

河方 知裕 KAWAKATA Tomohiro

明海大学歯学部 PDI 東京歯科診療所

飯塚 奈々 明海大学 PDI 東京歯科診療所

草間 淳 明海大学 PDI 東京歯科診療所

近藤 千尋 明海大学 PDI 東京歯科診療所

松田 哲 明海大学 PDI 東京歯科診療所

【症例の概要】患者:41歳, 男性 主訴:噛むと歯が痛い。 所見:12 に自発痛と打診痛を認め, 歯髄電気診に反応を示さなかった。 同部位は1年程前に外傷による歯冠破折をおこし, 唇面は全て CR 修復されている。 【治療方針・治療経過】失活歯 12 について, 根管治療終了後, 間接法により製作されたファイバーポストコアおよびプロビジョナルレストレーション (PR) を装着し, 審美性, 機能性の確認を行った。 その後, 口腔内光学スキャナを用いて得た PR 装着時と支台歯のみの2つのデータを重ね合わせて院内 CAD/CAM システムを用いて2ケイ酸リチウム系ガラスセラミックスによる最終補綴物を設計・製作し, 装着した。 【考察】光学印象を用いて PR の形態を最終補綴物に反映することによって, チェアサイドで行った調整を活かすことができ, 高い患者満足度を得ることができた。

顎関節 MR 画像の Joint effusion の関連因子

Factors associated with joint effusion on MR imaging of the temporomandibular joint

黒岩 博子 KUROIWA Hiroko

松本歯科大学歯科放射線学講座

【目的】MR 装置での顎関節検査において得られた所見を検討し, 特に Joint effusion に関連する因子を評価する。 【方法】対象者は患者 80 名 (160 関節)。 MR 装置は, 1.5 T Signa HDxt を使用した。 撮像法は, 閉口時矢状断プロトン密度強調画像, 矢状断 T2 強調画像, 変法前頭断プロトン密度強調画像, 開口時矢状断プロトン密度強調画像で行った。 顎関節 MR 評価項目を, 関節円板転位 (前方, 内側, 外側), 上下関節腔の液貯留 (Joint effusion), 下顎頭の骨変形, 下顎頭の骨髓信号変化, 関節円板の復位とした。 【結果と考察】円板前方転位により Joint effusion は有意に増加した。 円板前方転位の復位, 非復位との間に Joint effusion の差は認められなかった。 また, 円板内側転位, 骨変形および骨髓信号異常は Joint effusion と関係を有さなかった。 円板外側転位と Joint effusion が関係を有する可能性が示唆された。

インプラント治療における歯間乳頭再構築

Interproximal papillae reconstruction in implant treatment

草間 淳 KUSAMA Jun

明海大学 PDI 東京歯科診療所

飯倉 拓也 明海大学 PDI 東京歯科診療所

堀内 康志 明海大学 PDI 東京歯科診療所


小澤 万純 明海大学 PDI 東京歯科診療所

松田 哲 明海大学 PDI 東京歯科診療所

【症例の概要】60歳, 女性。 数年前上顎前歯部ブリッジ (21 欠損, 12, 11, 22 支台歯) を装着したが, 動揺があり食事が困難となった。 同部位の治療を希望し本診療所へ来院。 【治療方針・治療経過】上顎前歯部は抜歯と判断, 治療はインプラントを選択。 最初に 12, 22 を抜歯し治癒後, 12, 22 部にインプラントを埋入, プロビジョナルレストレーション装着と同時に 11 を抜歯。 抜歯時ソケットプリザベーションを行った。 ポンティック部はオベイト型を用いて乳頭を再現し, 形態を最終補綴へ反映させた。 【考察】本症例は審美領域である上顎前歯部のインプラント補綴で, インプラント・天然歯・ポンティックが存在する複雑なケースであった。 天然歯-インプラント間・インプラント-ポンティック間・ポンティック-ポンティック間における乳頭の保存, 再生のため, それぞれに対し適切な処置を行い良好な結果が得られたと考える。

単独型臨床研修施設と協力型臨床研修施設の 研修内容の比較

Comparison of training contents between a single clinical training center and a cooperative clinical training center



近藤 恭平 KONDO Kyohei

えんどう歯科・矯正歯科クリニック

遠藤 為成 えんどう歯科・矯正歯科クリニック

池上 昂秀 えんどう歯科・矯正歯科クリニック

中町 侑右 えんどう歯科・矯正歯科クリニック

【目的】歯科臨床研修施設における研修内容を比較し, 単独型臨床研修施設の研修の特徴について検討する。 【方法】単独型臨床研修施設において 2018 年 4 月より研修した内容と臨床経験について, 他の協力型臨床研修施設での研修内容と比較するために, 協力型臨床研修施設に対し, 研修内容と研修生の臨床経験についてのアンケート調査を行った。 なお, 自身の勤務病院が単独型・協力型研修施設に登録しているため, 今回は両者を比較対象とした。 【結果と考察】協力型臨床研修施設に比べ, 単独型臨床研修施設のほうが臨床にかかわる時間が長い。 技工作業や矯正分析などに関与する時間も長い傾向があった。 これらのことから, 臨床を多く経験することができ, 得られる知識や技術も臨床で得られるものが多いと考えられる。

医科歯科連携病院における 閉塞性睡眠時無呼吸症治療への取り組み

Cooperative approach by medical and dental professionals to the treatment of obstructive sleep apnea in a hospital setting



齋藤 七海 SAITO Nanami
ノエルクリニック心臓血管外科歯科・サイトウ歯科
佐藤 哲大 ノエルクリニック 心臓血管外科歯科
齋藤 滋子 サイトウ歯科
二宮 健司 二宮歯科医院

【目的】愛媛県松山市の医科歯科連携型のクリニックにて、一昨年、睡眠外来を立ち上げ、医科とともに閉塞性無呼吸症（以下OSA）の診療に取り組んでいる経験を報告する。【方法】医科のSAS簡易検査にてOSAと診断された患者のうち、CPAP治療ないし歯科口腔内装置（以下OA）治療を開始した患者について、両科から多角的に評価した。【結果と考察】検査を受けた者の9割以上がOSAと診断され、約2割がCPAP治療、約半数の患者がOA治療に移行した。睡眠外来開始後より軽症患者やCPAP拒否患者へのフォロー率が急増した。また、外来患者は高い割合で心疾患・循環器疾患を合併していることがわかった。今後、日本各地で医科歯科連携医療が益々重要になると想定される。連携が深まると、軽度から重度まで幅広いOSA患者のフォローを様々な角度から行うことができると考える。

病的歯牙移動を伴う重度慢性歯周炎症例の経過

A case of severe chronic periodontitis accompanied by pathologic tooth migration



佐々木 英梨奈 SASAKI Erina
(医) 幸恵会 カツベ歯科クリニック

【症例の概要】初診日：2017年10月、42歳、男性。主訴：下の前歯の歯ぐきから出血があり少し痛む。歯科既往歴：1カ月前まで他院を受診して、ブリッジ装着。高校生の時に矯正歴あり。PPD \geq 4mm=81.4%、BOP=94.2%、PCR=100%。多量の歯肉縁上、縁下歯石を認める。全顎的に高度な骨吸収があり、26、27、36、37、46には根分岐部病変を認める。【治療方針・治療経過】前歯部に病的歯牙移動が起こっている重度慢性歯周炎患に対し、歯周基本治療を行うことにより歯周組織の炎症が消失し歯間離開が閉鎖された。【考察】歯周基本治療で歯周組織の炎症が消失し、患者との信頼関係を構築した。特に上顎前歯部の病的な歯牙移動が炎症のコントロールにより、歯間離開が閉鎖したことが大きな要因となったと考えられる。現在はSPTへ移行し、経過を追っている。今後も信頼関係を強くしながら長期的に患者と関わっていきたい。

上顎両側中切歯欠損にインプラント治療を行った1症例

A case of implant treatment for missing bilateral maxillary central incisors

齋藤 大嵩 SAITO Hirotaka
明海大学PDI東京歯科診療所

河方 知裕 明海大学PDI東京歯科診療所
飯塚 奈々 明海大学PDI東京歯科診療所
牧野 賢嗣 みすみデンタルクリニック
松田 哲 明海大学PDI東京歯科診療所

【症例の概要】患者：26歳、女性。主訴：上顎前歯部の動揺。所見：11と12は外傷の既往があり、根尖病変および外部吸収を認め動揺度も3度であった。【治療方針・治療経過】11と12は抜歯し、リッジプリザベーションを行った。骨と粘膜の治癒を待ってからGBRを併用し、インプラントを埋入。オッセオインテグレーションが確立される約6カ月後に二次手術を行い、プロビジョナルレストレーションを装着。適切な形態を付与。その後カスタムインプレッションコーピングを作製し最終補綴へと移行した。【考察】リッジプリザベーションと埋入時のGBRを行ったことで骨の損失を最小限に抑えることができた。また適切なインプラント間距離を確保することでインプラント間における骨吸収も抑えられた。補綴では骨頂とコンタクトポイントの距離と豊隆を調整することで天然歯列と調和した軟組織形態にすることができたと考えられる。

TCHがある患者に対して 歯科衛生士からできること

What a dental hygienist can do for a patient with TCH



高槻 直子 TAKATSUKI Naoko
新大阪ミナミ歯科クリニック

【症例の概要】29歳、男性。主訴：普段から食いしばりがあり顎が痛い。初見：骨隆起も多くみられる。13、23の咬耗があり、犬歯ガイドも取れておらず臼歯部に多数の咬頭干渉がみられた。【治療方針・治療経過】患者に普段どういった習慣があるのか問診を行い、歯科医師による咬合のカウンセリングやナイトガードの提案を行い装着してもらう。その時、歯科衛生士からは患者に行えるTCHの情報を伝える。【考察】患者自身が普段何気なく行っているTCHに気づくことでリスクが軽減し、なおかつナイトガードを装着することで筋肉の緊張や顎関節などの症状が解消された。今後、口腔内の健康を維持するためにも、口腔内状況に加え普段の生活に目を向けることが重要である。

ブリーチを行った天然歯に対する 前歯部審美症例

A case of esthetic restoration for a formerly bleached anterior natural tooth

玉井 文彩 TAMAI Ayasa
医療法人タニオ歯科クリニック

【目的】過去に漂白（ブリーチ）をした天然歯で、明度が低く彩度が高いという症例を経験した。ブリーチした歯の色調構造は天然歯とは異なるので、補綴物製作において困難を経験する。このため補綴物製作者は、色調再現の観点から、ブリーチのメカニズムを知る必要があり、ブリーチを行った天然歯の色調構造を知る必要がある。【方法】歯の漂白法はオフィスブリーチまたはホームブリーチに大別できる。今回は抜去歯を用いてオフィスブリーチの使用薬剤で検証を行う。【結果と考察】ブリーチを行った歯は不透明な独特の白さと透明感をあわせ持つことが分かった。【結論】ブリーチは患者の天然歯の色調や使用材料、期間などの違いにより大きく異なる。このため歯冠修復物を製作する際、患者の情報を取り入れる必要がある。

咬合に起因する垂直性骨欠損に対して 再生療法を行った症例

A case of regenerative therapy for vertical alveolar bone defects induced by occlusal trauma



辻中 健二郎 TSUJINAKA Kenjiro
辻中歯科医院

【症例の概要】51歳、男性。主訴：右下の奥歯がしみて、歯茎から血が出る。所見：36, 37, 46, 47の分岐部に6～8mmの歯周ポケットと出血や排膿を認めた。CTでは37, 47の分岐部に著しい垂直性の骨吸収が認められた。また、切端咬合で適切なガイドが得られず、側方運動時に大白歯部で干渉を起こしていた。【治療方針・治療経過】歯周基本治療後に、再生療法を含む歯周外科処置を全顎的に行った。不良肉芽の除去にはEr:YAGレーザーを用いた。再生療法の薬剤にはリグロスを使用した。夜間はスプリントを装着することで、ブラキシズムに対応している。患者の希望で、矯正は行わなかった。【考察】歯周ポケットと動揺度が減少し、良好な経過を経ている。術前・術後のCTを比較しても、垂直性の骨欠損があった部位に、骨様硬組織の形成が認められた。本症例では、継続的なスプリントの使用とメンテナンスが重要と考える。

メンテナンスに移行するまでの 歯科衛生士の役割

The role of a dental hygienist before the onset of maintenance



中江 円 NAKAE Madoka
新大阪ミナミ歯科クリニック

古田 彩夏 新大阪ミナミ歯科クリニック
川端 彩 新大阪ミナミ歯科クリニック

【目的】現在、日本では20代から約7割の人が歯周病に罹患しており国民病と言われている。歯周病は全身疾患とも深い関わりがあることが知られている。その現状を把握している患者は少ない。予防意識を高めるために全身疾患と歯周病の関係を歯科に対する知識を理解してもらうことが必要である。【方法】歯周病および全身疾患との関係性についての説明、患者自身が口腔内の状態を把握するためのTBI、口腔内に合わせたプロフェッショナルケアを行う。【考察】歯周病および全身疾患との関係性についての説明やTBIを通じて患者とのコミュニケーションを取ることで信頼関係を築くことが必要不可欠である。よって歯科衛生士として一人ひとりに応じた口腔衛生指導を行うことで患者自身の歯科に対する知識、予防意識の向上に繋がると考える。

プレスセラミックスの色調再現方法

Color reproducibility for pressed ceramics

長嶋 一直 NAGASHIMA Kazunao
カツバ歯科クリニック

【目的】プレスセラミックスの色調再現において、エラーを生じることなく確実に作業を進めるためには、術者が持つ経験と材料に関する客観的なデータが必要不可欠である。【方法】私が応用するプレスセラミックスシステムに焦点を絞って、天然歯のどの部分の層からの修復にどのインゴット、陶材が適正かサンプルを作り透明度を比較し、さらに天然歯のエナメル質の厚みなどの解剖学を見直した。【考察】術者の技量によって判断の分かれるところであると思われるが、プレスセラミックスには透明度の高いものから不透明度の高いものまで多数のインゴットがラインナップされているため、症例に応じた選択を確実に行うために透明度の把握と天然歯の解剖学を勉強することはとても重要だと感じた。

急速上顎拡大装置を用いて 矯正治療を行った1症例

A case of orthodontic treatment using a rapid maxillary expander



中村 千織 NAKAMURA Chiori
医療法人社団千旺会ちおり歯科

【症例の概要】8歳，男児。主訴：前歯が反対に生えてきた。上顎骨劣成長による歯列不正患児に対し，混合歯列期に急速上顎拡大装置を用いた症例。【治療方針・治療経過】近年，骨格と歯の不調和からの歯列不正の患児は増加傾向にあり，咀嚼や嚥下といった機能の低下，鼻閉やアレルギーなどを罹患している患児も多く見受けられるようになった。それらは上顎骨の劣成長に付随していると考えられ機能改善を伴った矯正治療が必要になってきていると考えられている。そこで，患児の成長発育状況を見極めながら，急速上顎拡大装置を用いて骨格の改善を行うことにより，後継永久歯の正常位置萌出，咬合の改善さらにそれらに付随する機能の改善を目的とした矯正治療を行う。【考察】混合歯列期に急速上顎拡大装置を用いることにより，主訴が改善し，咬合誘導から後継永久歯の交換がスムーズに行え，安定した咬合を保つことができたと考えられる。

口腔清掃不良患者に対しての歯周基本治療の 重要性を認識した1症例

Initial periodontal therapy proven important in treatment for a patient with poor oral hygiene: A case report



西田 有希 NISHIDA Yuki
新大阪ミナミ歯科クリニック

【症例の概要】36歳，男性。主訴：上の前歯が噛むと痛い。前歯を綺麗にしたい。所見：口腔内清掃状態が非常に悪く，多量のプラークの付着，歯肉の発赤，腫脹，さらに全顎的にう蝕の罹患を認める。【治療方針・治療経過】歯冠崩壊した歯も多数あり，全顎的に補綴による咬合再構成が必要であると判断した。まずは口腔内環境の改善のため，繰り返し患者教育を行い，プラークコントロールを改善した。う蝕除去後，プロビジョナルレストレーションを装着した。歯周基本治療を行い，保存困難な歯は抜歯後，インプラントを埋入し，清掃しやすい形態を付与した。【考察】今回の症例を通じて口腔内に関心のない患者に対して患者教育を行うことの難しさを改めて実感している。補綴物の長期安定のためには歯周基本治療は重要であり，今後も引き続きプラークコントロールの徹底を行うことが重要と考えた。

歯周基本治療により 歯周疾患の改善がみられた症例

A case of periodontal disease improved by initial periodontal therapy

西上 莉彩 NISHIGAMI Risa
医療法人健志会
ミナミデンタルデザインクリニック梅田

【目的】予防歯科が定着しようとしている中，歯周病は自覚症状がないことから症状が重症化するまでは放置されることが多い。そのため，病状が悪化していない早い段階で歯周治療の重要性を自覚させることが必要である。歯周治療において，歯周病の原因の一つとなる縁上縁下歯石・プラークの除去はもちろん，患者によるプラークコントロールの徹底は最も重要な役割となる。【方法】患者とのコミュニケーションを積極的に図る事で信頼関係を築き，生活習慣の把握を行うことができた。歯周基本治療の際，正しいセルフコントロールの習得・確立後，歯の解剖学的形態を考慮したSRPを行った。【結果と考察】患者のモチベーションの向上・維持，プラークコントロールの徹底，適切なSRPを行うことにより歯周組織の改善がみられた。【結論】セルフケアとプロフェッショナルケアの両立が必要不可欠であることが分かった。また，患者の口腔の健康を維持することによりQOLの向上が期待できる。

認知症患者にゴシックアーチを用いて 総義歯作製した1症例

A case of complete denture using gothic arch in a patient with dementia



畠山 翔太 HATAKEYAMA Shota
畠山歯科医院

【症例の概要】72歳，女性。アルツハイマー型認知症の既往あり。主訴は義歯を紛失して食事ができない，訪問診療で対応した症例。初診時所見は，上顎は13と17に残根のある無歯顎状の顎堤。下顎は34から45まで9本残存し，咬合面構成に問題なし。上下ともに義歯は未装着状態であった。【治療方針・治療経過】初診時に上顎の印象，咬合採得を同時に行い，即日中に排列した。試適後に複製義歯を作製し，仮義歯とした。仮想咬合平面に近づけた仮義歯を1カ月使用して，その顎位を目安とし，下顎の歯冠補綴処置を先に終了させた。フェイスボウとゴシックアーチ法にて咬合採得してチェックバイト記録の基準とし，上下義歯を完成させた。【考察】義歯の不使用や紛失に起因する咬合崩壊患者には摂食障害や誤嚥性肺炎のリスクが高まると考える。認知症患者への意思の疎通は困難であるが安定した顎位を付与することで，脱水や栄養不良，胃腸障害が改善した1症例である。

歯肉形態を考慮した審美修復

Esthetic restoration with consideration for gingival morphology

早川 倫正 HAYAKAWA Tomomasa
スマイルデザイン吉田歯科

【症例の概要】41歳、男性。主訴：上顎前歯の歯肉の腫れ、見た目が気になる。綺麗にしたい。所見：上顎前歯部の補綴物およびコンポジットレジン修復は不適合であった。残存歯質には、歯肉縁下に及ぶ二次う蝕を認めた。【治療方針・治療経過】上顎前歯部の不適合補綴物を除去し、う蝕処置を行いプロビジョナルレストレーションを装着した。その後、審美性と歯周組織との調和およびアンテリアガイドランスの確立状態を観察した。歯肉ラインの不調和を認めたので、適切な歯肉ラインを得るため、クラウンレングスニングにて左右差の改善を試みた。【考察】歯肉ラインの不調和は審美性に影響を与えるため、外科処置を併用した治療は有効と考える。

厚労省硫黄島遺骨収容作業に歯科医師として参加して

Participation as a dentist in the work of return the remains of Iwo Jima conducted by the Ministry of Health Labor and Welfare



平岩 慎次 HIRAIWA Shinji
西春歯科平岩診療室

【目的】歯科医師は、人が死を迎えたその時にも向き合う。亡くなられた方の身元を確認し、遺族の元へ故郷へお返しするのにも、歯科医師の仕事の一部である。75年前、硫黄島の戦いにより亡くなられた方の遺骨収容作業の一部始終を報告する。【方法】古稀を迎えた私は、友人の水戸歩兵第二連隊会（パラオベリリビュー隊）の紹介で、厚労省の硫黄島遺骨収容事業に、前名古屋市立大学医学部解剖学教室に所属した歯科医師として参加した。硫黄島には未だ1万余の御柱となられた英霊の方々が眠っておられ、今回は司令部の地下壕周辺の収容作業をする。2月14日に千鳥ヶ淵戦没者墓苑に英霊の御柱を捧持でお連れした。【結果と考察】日本と米国の若者が家族と国のために戦われ、その礎の上に現在の私達があり感謝とともに許しあう心が大切と思う。

頭蓋に対する上下顎位の評価基準

Evaluation criterion of maxillomandibular position in relation to the cranium




平岩 裕一郎 HIRAIWA Yuichiro
西春歯科平岩診療室
平岩 慎次 西春歯科

【目的】顎咬合の最も重要なことは、上下顎位の状況を判断することである。側方セファロからは、頭蓋と上下顎骨の関係を評価でき、VTOと重ね合わせにより、顎位と歯の変化も計画、再評価できる。骨格の診断と評価方法を症例を通して示す。【方法】上顎劣成長と下顎の偏位、歯の欠損を有する61歳、女性に対し骨格の分析を行い、生理学的に安定する顎位をVTOにより設定、スプリントにて確認後、矯正治療、欠損補綴を行い、術後1年良好に経過している。各段階でのセファロを重ね合わせ評価した。【考察】骨格的問題を有する患者の機能回復には、歯に囚われず問題の本質を捉えることが重要である。三次元の顎と歯を二次元で表現することで、イメージがしやすくなる。【結論】成人の欠損修復においても、セファロを用いた骨格の診断は有効である。

行動変容ステージ理論を応用し
歯周病の改善が得られた症例

Improvement in periodontal disease with application of stages of behavior change theory: A case report



舟橋 亜弥 FUNAHASHI Ami
双峰歯科クリニック

【症例の概要】62歳、男性。自営業。27補綴物脱離を主訴に来院。診査の結果、広汎型中等度慢性歯周炎と診断された。歯周基本治療の後SPTに移行したが、プラークコントロールが安定せず、2次う蝕やモチベーションの低下もみられた。【治療方針】まず治療について無関心が認められたので、行動変容のステージの考え方を応用し、患者自ら歯周病を治したい、健康を維持したいと思うように動機づけを行った。【治療経過】その結果、患者が歯周治療に対して理解を示し、プラークコントロールが安定した。そこで、本格的に歯周基本治療を行いメンテナンスに移行することができた。【考察】歯科衛生士は、患者とともに行動変容を理解し、患者のいるステージに合わせた適切なアプローチが必要である。

上顎中切歯の再補綴によって 審美的回復を図った1症例

A case of re-prosthetic treatment for esthetic enhancement of a maxillary central incisor

堀内 康志 HORIUCHI Yasushi

明海大学歯学部 PDI 東京歯科診療所

長谷川 陽子 明海大学 PDI 東京歯科診療所

齋藤 大嵩 明海大学 PDI 東京歯科診療所

松田 哲 明海大学 PDI 東京歯科診療所

【症例の概要】患者：60歳，男性。主訴：治療中の歯がある。所見：他院にて臼歯部の治療を行っていたが，不信任を抱き治療途中で本診療所に来所。口腔清掃状態は不良。治療途中の部位が複数あった。【治療方針・治療経過】主訴の臼歯部の治療と患者教育を含めた歯周基本治療を進めていくなかで患者自身の口腔内に対する意識に変化が表れ，口腔清掃に対する感心を持ち始めた。メンテナンス移行後に審美改善を目的とした上顎前歯部の補綴物のやりかえを希望。旧補綴物の硬質レジン前装冠の除去，ジルコニアボンドによる再補綴を行い，患者の高い満足を得ることができ，さらなる口腔清掃状態の改善がみられた。【考察】最も審美的配慮が要求される上顎中切歯の補綴物を患者の年齢，歯の形態や色調に留意し，製作することで高い満足度を得られた。その結果，口腔内全体の清掃に対する意識の向上が生まれたと考察する。

隣接面う蝕に対して CR 充填を行った1症例

A case of CR filling for adjacent caries


丸尾 直樹 MARUO Naoki

せと歯科医院

【目的】CR 修復は接着性の向上，材料の進化により適応症が拡大している。今回，隣接面う蝕に対する修復処置を症例を通して考察する。【方法】31歳，女性。主訴は虫歯の治療をしてほしいとのご希望で来院された。隣接面う蝕に対する診断とCR 修復の適応症か否か判断を行った後，う蝕検知液を用いて確実なう蝕除去に努め，窩洞形成を行った。接着操作，充填操作，形態修正・仕上げ研磨の各ステップをポイントを押さえ直し，CR 修復を行った。【結果と考察】う蝕処置において，MI の観点からCR 修復は第一選択と考えられるが，適切な診断と適応症の選択，正しい知識に基づいた接着操作，充填操作を行わなければ，予後良好な修復処置は望めない。今回，窩洞形成，接着操作，充填操作，形態修正・仕上げ研磨の各ステップを見直すことで，より正確なCR 修復を行えるようになった。

審美的改善および機能回復を行った症例

Achieving esthetic improvement and functional recovery: A case report



前沢 宙 MAEZAWA Hiroshi

前沢歯科クリニック

【症例の概要】40代，女性。主訴：歯を美しくしたい。所見：二次う蝕や不適合修復物が多数認められた。【治療方針・治療経過】基礎資料を採得し問題点の抽出，原因追求を行い，一歯一単位でなく一口腔一単位で診査・診断を行い，予知性の高い治療計画を立てて治療を行うことが重要と考えた。顎位を模索，診断用 wax up を作成し，初期治療を行い，プロビジョナルレストレーションにて再評価を繰り返し最終補綴物へと移行した。【考察】プロビジョナルレストレーションにより咬合安定，炎症のコントロール，顔貌・口唇との調和を考慮することにより機能的・審美的にも良好な結果が得られると考えられる。また補綴物の長期安定にもつながると考えられた。術後経過は良好であった。

歯科治療と食事指導

Dental treatment and diet instruction



三宅 正純 MIYAKE Masayoshi

草の根歯科研究会

岩淵 良幸 東日本歯科総合センター

波多野 一 草の根歯科研究会

横山 徹 草の根歯科研究会

【目的】食物連鎖の頂点のヒトは他の生物を食べ，栄養素に分解して体を再構成する。食物連鎖が成立するのは，微生物からヒトまで同じ構成化学式だからで，それを構成する食品を考察した。【方法】たとえば，成長障害や不正咬合を予防するために穀物，豆類を含む消化酵素を阻害する結果，蛋白質を消化不可にするプロテアーゼインヒビターなどの自然毒を処理するために加熱を指導したりし，食品の生体調節作用や安全性を患者教育に組み込むか考えた。【考察・結論】ブドウ糖で生存できる微生物と異なり，ヒトは外界への依存度が高い。血糖値が上昇すればインスリンで下げるが，それも食品からの栄養素による化学反応で維持する。食品，軟食化と不正咬合の相関関係があるとすると，因果関係があるかわからない。顎関節症と咬合，歯周病と健康も相関しているのかもしれない。相関しかわからない疫学に科学的因果関係を与える食品の研究から情報が得る必要があると思われる。

欠損歯列における天然歯と 補綴歯のプラーク付着の比較検討

A comparative study of plaque adhesion between natural teeth and prostheses in a patient with partially edentulous dentition



山内 莉星 YAMAUCHI Rise
スター歯科クリニック

【目的】日常臨床において欠損補綴は多くみられるが、実際のプラークコントロールに補綴装置の種類や材料、形態によってどれほど差があるのかを比較、検討した。【方法】検査対象：口腔内にインプラント、ブリッジ、義歯を有する1人の患者に対し、定期検診毎にプラークの染め出しを行いプラークの付着を観察した。なお、この患者の口腔内にはセラミックブリッジおよびパラブリッジの両方を有していた。【結果と考察】本症例に限っては、補綴装置の種類よりもマテリアルや補綴形態がプラークコントロールに深く関わっているという結果になった。よって、患者に補綴装置のマテリアルの重要性を説明すること、また口腔内の状態に応じてプラークの残りにくい補綴装置の形態について歯科医師、歯科技工士と検討できるような知識を身につけていく必要がある。

小児の顎位の診査における モアレトポグラフィーの有用性

The usefulness of moiré topography in the examination of jaw position in children



堀内 晃 HORIUCHI Akira
医療法人永友会堀内歯科
堀内 礼子 医療法人 永友会 堀内歯科

【目的】小児矯正において術前の顎偏位がわからない状態で歯列を側方拡大すると目的とする歯列の拡大が左右でずれてしまう場合があり、事前の顎位の診査が重要になる。今回、モアレトポグラフィー（以下モアレ）を用いて顎位を診査することの有用性を検討した。【方法】顎偏位が疑われた小児（7～8歳の女児2人）で顎位の診査にモアレを利用し、左右対称性が確認されるまでスプリントの調整を行った。【考察】多くの小児において開口経路の異常が認められ、そのまま矯正治療を進めていくと成長も加わって顔面の非対称を引き起こす可能性がある。小児矯正において顎位の診査は重要であるが、顎位診断のための大がかりな装置の使用は臨床上困難な場合が多く、より簡便な方法が必要である。【結論】モアレを顎位の評価に用いることは、簡便であり、成長期の小児の顎位を診査するためには有用な方法であると考えられる。

演者索引

特別講演

Brian L. Mealey 22

ふりがな (五十音順)

あ

相宮 秀俊 79, 86
 青木 聡 97
 青木 隆宜 86
 青木 義親 98
 青柳 賢治 133
 赤間 廣輔 76
 浅里 秀史 98
 安達 忠司 98
 安達 隆帆 98
 安部 佐織 126
 阿部 公人 74
 阿部 健 86
 天野 敦雄 64
 荒垣 洋行 86
 荒木 淳 99
 有賀 正治 81
 安藤 一夫 99

い

飯田 真也 63
 飯塚 奈々 134
 池内 有香 87
 池内 綾子 126
 池尻 敬 37
 池田 育代 71
 池田 洋之 99
 伊佐次 厚司 133
 石井 敦 99
 石川 忠 59
 石川 華子 126
 石川 洋子 100
 石崎 篤 134
 石谷 徳人 57
 井関 雅博 126
 磯貝 文彦 127
 磯貝 佳史 127
 市川 正人 100
 伊藤 理 100
 伊藤 美咲 134
 稲葉 繁 78
 井上 和 54
 井上 泰子 87
 井上 結以 134

伊比 篤 33
 今井 美恵 87
 今枝 常晃 100
 岩井 理子 96
 岩城 秀明 101
 岩崎 圭祐 80
 岩崎 智幸 37
 岩田 光司 87
 岩田 直之 101
 岩本 繁 101

う

植田 耕一郎 27
 上田 秀朗 39, 83
 上野 道生 72
 内田 祐輔 127
 宇根岡 大典 101
 梅原 一浩 45
 浦平 実奈 79

え

遠藤 元気 88

お

負門 直樹 102
 大井 佳与 95
 大串 奈津貴 56
 太田 愛子 135
 太田 理香 88
 大塚 洸輝 135
 大塚 淳平 75
 大藤 竜樹 102
 大橋 盛人 102
 大林 匠 135
 岡口 守雄 82
 小笠原 久明 102
 岡永 覚 96, 132
 小川 直子 103
 萩野 真介 103
 萩原 拓郎 88
 奥野 怜奈 103
 尾崎 大祥 127
 小澤 謙太 135
 越智 信行 133
 小原 直 95

か

垣添 忠生 30
 梶川 聖太 103

春日 太一 128
 片山 建一 88
 片山 雅代 89
 勝部 義明 52
 金沢 紘史 51
 金川 文香 104
 金丸 順策 104
 金丸 智士 104
 神山 剛史 89
 上山 哲矢 104
 亀田 行雄 42
 仮屋 隼一 105
 河合 竜志 84
 川内 大輔 47
 河方 知裕 136
 川北 真由 105
 川島 哲 42
 川島 英進 128
 河島 紘太郎 105
 河原 英雄 26
 河村 純 97

き

北達 圭佑 105
 北原 信也 62
 鬼頭 広章 106
 木野 孔司 60
 木下 俊克 89
 木村 貞久 89
 木村 英隆 67
 京井 麻衣子 106

く

草間 淳 136
 楠 高伸 106
 久保 達也 106
 久保寺 理人 90
 熊坂 俊輝 107
 倉富 覚 81
 黒岩 昭弘 33
 黒岩 博子 136
 黒江 敏史 61

こ

高麗 佳昭 90
 輿石 大介 107
 五島 健一 107
 小島 太郎 107
 小林 明子 69

小林 隆	35
小林 友貴	74
小牧 令二	64
小松 啓之	97
米須 敦子	108
小森 真樹	97
古谷野 潔	32
近藤 恭平	136

さ

西條 翔	108
齋藤 七海	137
齋藤 博	61
齋藤 大嵩	137
齋藤 善広	90
佐々木 英梨奈	137
佐々木 國子	108
笹原 将則	108
貞光 謙一郎	46, 79
佐藤 勝史	43
佐藤 貞雄	109
佐藤 孝弘	84
佐藤 令菜	90
澤井 佳代	79

し

塩澤 みずき	109
塩田 太	35
志賀 博	78
柴原 孝彦	28
柴原 由美子	53
嶋倉 史剛	91
島田 淳	58
嶋田 淳	29
清水 太郎	91
下坂 満	109
白土 徹	109
白鳥 清人	49
申 基喆	67
神部 毅	110

す

菅井 敏郎	49
菅野 詩子	72
菅野 博康	41
須川 雄介	128
杉山 雄一郎	91
鈴木 英史	75
須田 善行	110
須呂 剛士	38

せ

成 仁鶴	91
関 豊成	110
関野 愉	73
瀬戸 泰介	110

た

田岡 法一	111
高瀬 麻衣	92
高槻 直子	137
高橋 優介	111
高本 恭子	128
竹内 孝仁	26
竹内 一貴	131
竹ノ谷 淳	129
田島 慶二	129
田嶋 美樹	111
田代 剛	35, 131
田中 由利子	111
谷尾 和正	40
谷本 幸司	44
谷本 亨	112
田沼 沙織	92
玉井 文彩	138

つ

月岡 庸之	82
辻中 健二郎	138
土屋 諒治	129
筒井 武男	56
筒井 照子	38
筒井 祐介	112
津覇 雄三	112
津曲 祐子	70
鶴岡 大督	112

て

寺西 邦彦	41
寺本 清峰	113

と

土井 博史	129
土岐 志麻	57
外口 晴久	68, 130
徳若 晃子	113
友松 恵世	92
鳥越 理一	96

な

永井 道夫	113
-------	-----

中江 円	138
長阪 信昌	113
中澤 正絵	71
中島 圭治	40
長嶋 一直	138
中田 穰	92
永田 一樹	114
永田 省藏	60
中村 佐和子	58
中村 千織	139
中村 悠介	69
中山 隆司	50
奈良原 知佳	93

に

西上 莉彩	139
西田 有希	139
西田 互	63
西村 和美	114
西山 令生	114
新村 昌弘	47

ぬ

布卷 純治	48
-------	----

ね

根間 大地	93
-------	----

の

野村 陽介	114
-------	-----

は

萩元 剛	115
橋詰 直毅	93
長谷川 嘉哉	27
長谷川 篤史	115
畠山 翔太	139
馬場 未佳子	115
濱田 真理子	53
早川 倫正	140
林 大智	115
林 宏暁	116
林 美穂	83

ひ

樋口 克彦	116
樋口 惣	93
日野 朱鯉	116
平井 友成	34
平岩 慎次	116, 140

平岩 裕一郎	140	水木 さとみ	54	吉用 卓	124
ふ		溝淵 隆宏	121	米澤 大地	55
深井 康弘	117	南 清和	39	り	
深野 秀明	117	南 昂太	132	力丸 哲哉	124
吹譚 景子	117	南 拓磨	132	わ	
藤井 元宏	117	峰岸 真沙彦	133	若井 友喜	132
藤岡 直也	118	三宅 大策	121	渡邊 萌	124
藤田 敦子	118	三宅 正純	141		
富士田 洋平	118	宮崎 真至	62		
藤野 慎治	94	宮田 匡人	121		
藤村 翼	48	宮本 晴香	121		
藤原 直明	118	む			
藤原 光秀	130	武笠 憲	94		
舟橋 亜弥	140	村岡 秀明	80		
古橋 拓哉	119	村上 伸也	66		
へ		も			
ペエ 福泰	119	森本 淳史	122		
ほ		森山 善行	122		
北條 幹武	94	諸隈 正和	130		
堀 ちえみ	29	や			
堀井 信哉	119	安永 賢史	73		
堀内 克啓	48	安原 尚	122		
堀内 晃	142	安光 雄介	130		
堀内 康志	141	柳川 淳子	122		
本多 正明	32	柳沢 亮太	94		
ま		山内 真人	131		
前岡 遼馬	119	山内 莉星	142		
前川 泰一	120	山岸 三津子	123		
前沢 宙	141	山口 文誉	36		
前田 拓哉	96	山崎 剛之	131		
牧 宏佳	45	山下 恒彦	46		
牧野 明	65	山田 修平	123		
松岡 金次	68	山本 真道	34		
松崎 浩成	55	ゆ			
松島 正和	59	油井 香代子	28		
松梨 寛	120	遊亀 裕一	65		
松延 允資	52	よ			
松丸 悠一	44	横田 要	36		
松本 勝利	43	横山 隆道	50		
松山 文樹	120	横山 元是	123		
丸尾 直樹	141	吉岡 俊彦	51		
丸山 葉子	70	吉田 明香里	95		
丸山 俊正	120	吉田 拓志	123		
み		吉成 宏陽	95		
水上 哲也	66	吉見 二郎	124		

編集後記

新型コロナウイルスが猛威をふるう中、はや1年が経過し、皆様におかれましては大変不自由な生活を余儀なくされておられることを心よりお見舞いを申し上げます。当学会のみならず、他の学会やイベントなども実開催が難しい状況となっております。そこでこのコロナ禍におきまして、皆様方の研鑽にすこしでもお役に立てればと考え、「真・顎咬合学 今こそ団結!臨床力を磨く」と題しまして、例年行っております依頼講演、会員発表のプログラムはweb配信と誌上発表形式とし、ご自宅でも学会に参加できるように企画をいたしました。

web開催にあたり、初めての試みで手探りばかりの状況の中、プログラムの企画、抄録集作成、査読、編集および、作成にご尽力いただきました常任理事、編集委員、プログラム委員、学術委員、事務局の皆様方に深く感謝を申し上げます。

また、今回ご発表の先生方におかれましては、是非、学会終了後に講演内容を論文にまとめていただき、本編集委員会までご投稿いただきますようご協力を宜しくお願いいたします。

学会では、今後とも引き続き、学会誌、抄録集をより充実したものにしよう努力する所存ですので、皆様方のご協力を何卒宜しくお願い申し上げます。

来年こそはコロナに打ち勝ち、学術大会やその他の学術事業を、実開催にて行うことができることを切に願っております。ここでひとつ研究倫理についての約束事ですが、「人を対象とした臨床研究や疫学研究」については国の定める倫理指針に準拠することが求められています。大丈夫かなと思われたら、研究を始める前に学会事務局にお問い合わせ下さい。今回の抄録でも残念なことに数件の研究について、倫理審査を受けないために受理できませんでした。是非ご注意ください。

最後に今回慣れないweb開催にも関わらず、ご発表をご快諾いただきました、すべての演者の皆様に心より感謝を申し上げます。

(学術委員長 中島 稔博 記)

編集 日本顎咬合学会 学術委員会 委員長 中島 稔博
編集委員会 委員長 関野 愉
プログラム委員会 委員長 倉富 覚
第38・39回日本顎咬合学会学術大会 学術委員会
編集委員会
プログラム委員会

日本顎咬合学会誌 第41巻
発行日：2021年5月21日

発行者：黒岩 昭弘
発行所：特定非営利活動法人 日本顎咬合学会
〒102-0093 東京都千代田区平河町1-8-2
山京半蔵門パレス201
TEL 03-6683-2069 FAX 03-6691-0261
E-mail: nichigaku@ago.ac

編集協力：(有)秋編集事務所
印刷所：錦明印刷株式会社

The Journal of The Academy of Clinical Dentistry
Vol. 41, 21 May, 2021

Publisher: Akihiro Kuroiwa
Published by The Academy of Clinical Dentistry
Sankyo-Hanzomon-Palace Bldg. 201, 1-8-2 Hirakawa-cho,
Chiyoda-ku, Tokyo 102-0093, Japan
Phone: 81-3-6683-2069 Fax: 81-3-6691-0261
E-mail: nichigaku@ago.ac
Editorialcooperation: Editorial House AKI Ltd.
Printer: Kinmei Printing Co., Ltd.